



***AURICULOTERAPIA
AURICULOPUNTURA***

Prof. Ms. Jean Luis de Souza

Presidente SOBRAFISA NACIONAL

Diretor Geral: IPGU - UNISAÚDE



PROGRAMA



- ⌘ Definição;
- ⌘ Histórico;
- ⌘ Anatomia do PA;
- ⌘ Neurofisiologia;
- ⌘ Semiologia;
- ⌘ Tipos de estímulos;
- ⌘ Materiais;

Programa

⌘ Escola Francesa:

⊗ 07 Pontos de Comando;

⊗ 30 Pontos Mestres;

⌘ Escola Chinesa;

⊗ 111 Pontos Auriculares;

⊗ 275 Pontos Auriculares;

⊗ 365 Pontos Auriculares;

⌘ Escola Brasileira;

Programa



- ⌘ Zonas de Frequência;
- ⌘ Protocolos de Tratamentos;
- ⌘ Ccatrizes Patológica
 - ⊗ Toxicas;
 - ⊗ Psíquicas.

AURICULOTERAPIA

***Método de sopro na orelha
com tubo de bambu
Massagem no Pavilhão Auricular.***

Prof. Ms. Jean Luis de Souza

UNISAÚDE – GOIANIA – GO

Presidente SOBRAFISA NACIONAL

Diretor Geral do IPGU



DEFINIÇÃO:

***Método terapêutico e analgésico
por
Estímulos no Pavilhão Auricular***

Histórico



- Escola Francesa Auriculoterapia
Reflexologia E Neurofisiologia
- Escola Chinesa Auriculoterapia
M.T.C. E Dos Meridianos
- Escola Brasileira = Somatória das anteriores
(Francesas + M.T.C)

Introdução



Auriculoterapia

Escola Chinesa

Escola Francesa (Paul (Nogier))

Escola Brasileira

Introdução



Microsistema = a parte pelo todo.

Microsistemas do corpo

** Língua, couro cabeludo, face, mão, pé, dente e a orelha.*

Introdução



Orelha: Microsistema

“Assim como é em cima é em baixo”.

O Macrocosmo e o Microcosmo

Histórico



Século 11 a.C. = Agulha de ouro e prata

Nei Ting (Tratado de Medicina Interna)

Recompilado em 400 a.C. relata a relação da orelha e o Zang-Fú e os meridianos.

Auriculoterapia

China = analgesia

Reconhecida = diarreia

Histórico



Dinastia Ming

**Cauterização do lóbulo para tratamento
Oftalmológico**

**AURICULOTERAPIA PRATICADA
NA TURQUIA NO SÉCULO III
REPRODUÇÃO DE UM DOCUMENTO
DO SÉCULO III**

FIGURA



Histórico



Remotos Usos:

- ⇒ Mogussa ou Moxa
- ⇒ Acupontos
- ⇒ Sistêmicos e Auriculares

Histórico

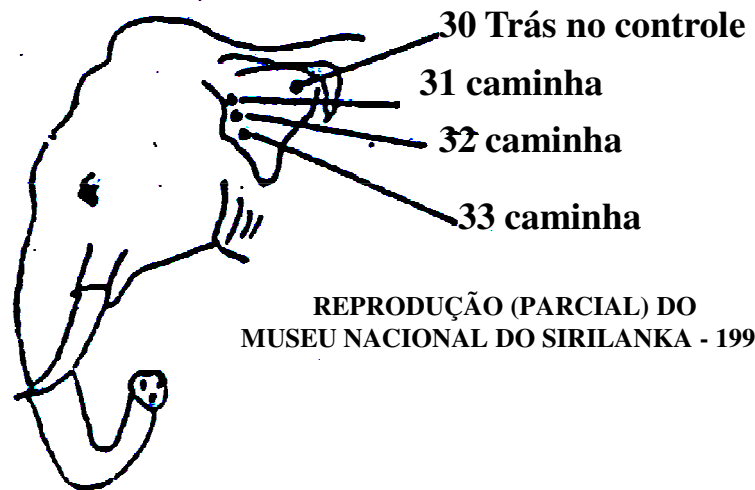Egito

- ⇒ Analgesia
- ⇒ Brincos (terapêutico)
- ⇒ Ação Anticonceptiva

Índia (Kawlobilla) = figuras com trajetos de meridiando e Acupontos.

SIRILAN KA

**89 PONTOS NO ELEFANTE (Nilos)
para controle de deambulação do animal.**



REPRODUÇÃO (PARCIAL) DO
MUSEU NACIONAL DO SIRILANKA - 1995

Histórico



Turcos Século III

Cauterização de pontos para tratar doenças.

Hipertrofia lóbulo \Rightarrow Relação Área Cerebral

Meditação

- Budismo
- Hinduísmo
- Tibetanas

Histórico



Século IV a.C. = HIPÓCRATES
(GRÉCIA)

Sangria pontos auriculares

Doenças

Curar esterelidade

1840 **P** *Jerônimo Bosch (HOLANDÊS)*

“O jardim das Delícias”



Histórico



Incas = Raça Real

- Lóbulo Hipertrofiado Mecanicamente

Outros Povos Antigos:

- Africanos;
- Astecas;
- Incas.

Histórico

ZACUTUS LUZITANUS

Médico Português – Século XVII

Cauterização Auriculares = ciática Dr. Ralken Curicimati (1850) sem conhecer a acupuntura realizou cauterização no Helix para tratamento da ciática.

Dr. Luciciani de Batista (1850), publicou o trabalho sobre a cauterização Hélix na cura da ciática.

Cauterização

Odontalgia

Coxalgia

Ciática

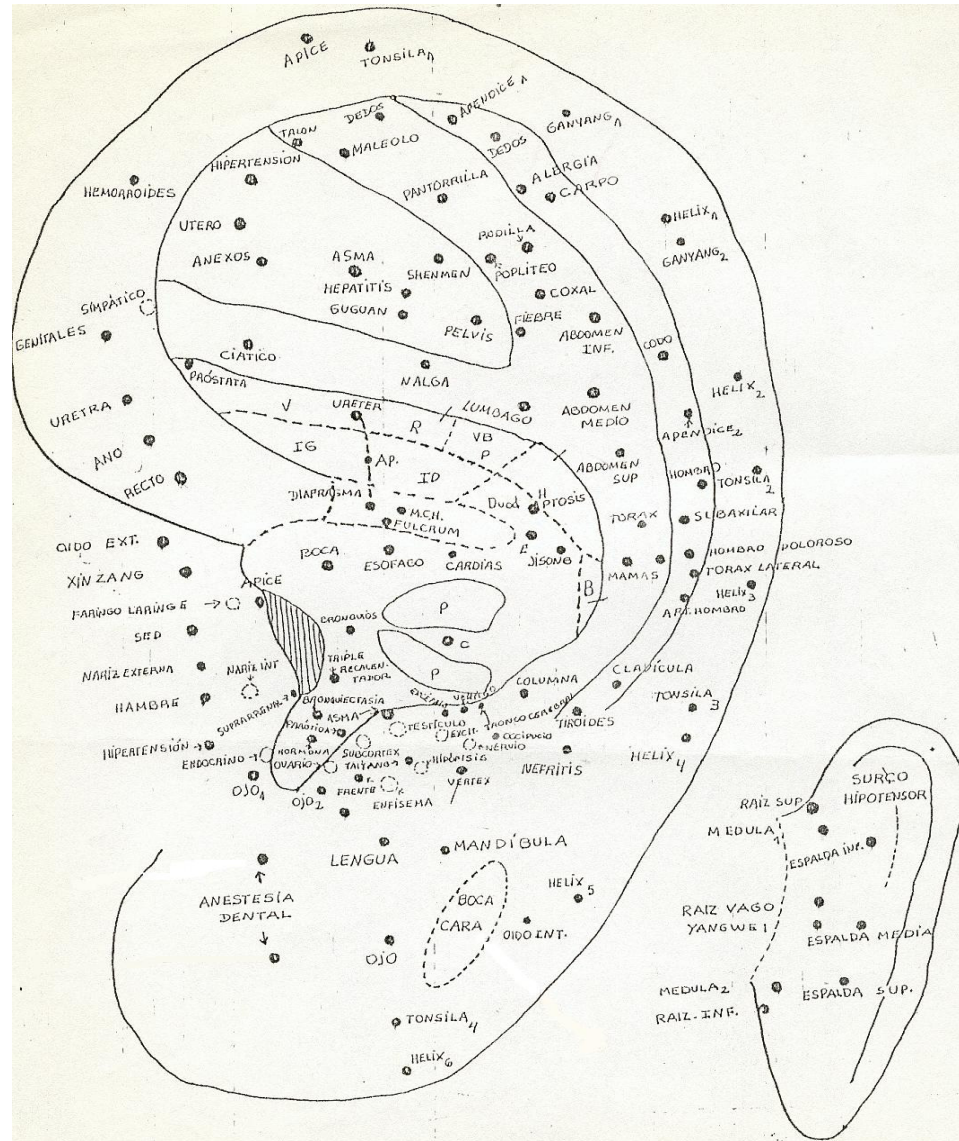
Histórico



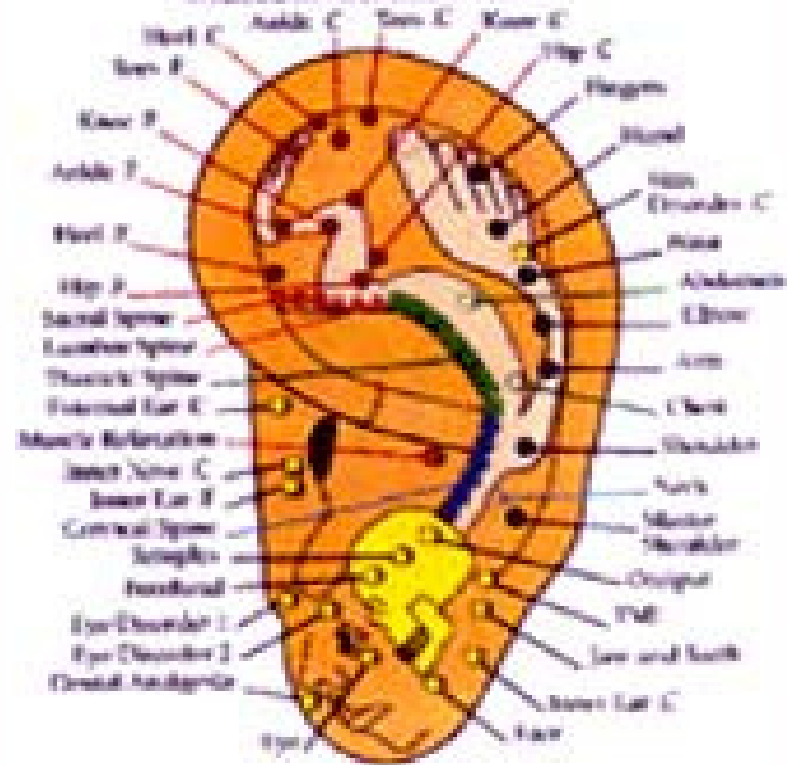
Década de 50 a 60

A representação na orelha de um **feto** em posição pré-natal foi dada por um médico francês **P. Nogier**, o qual também em 1958 realizou um estudo sobre a relação de certas zonas do pavilhão auricular com os órgãos internos.

Em 1960 o médico Xu Zuo Ling demonstrou a aplicabilidade clínica com resultados formidáveis, de 15 pontos no pavilhão da orelha.



Musculoskeletal Points



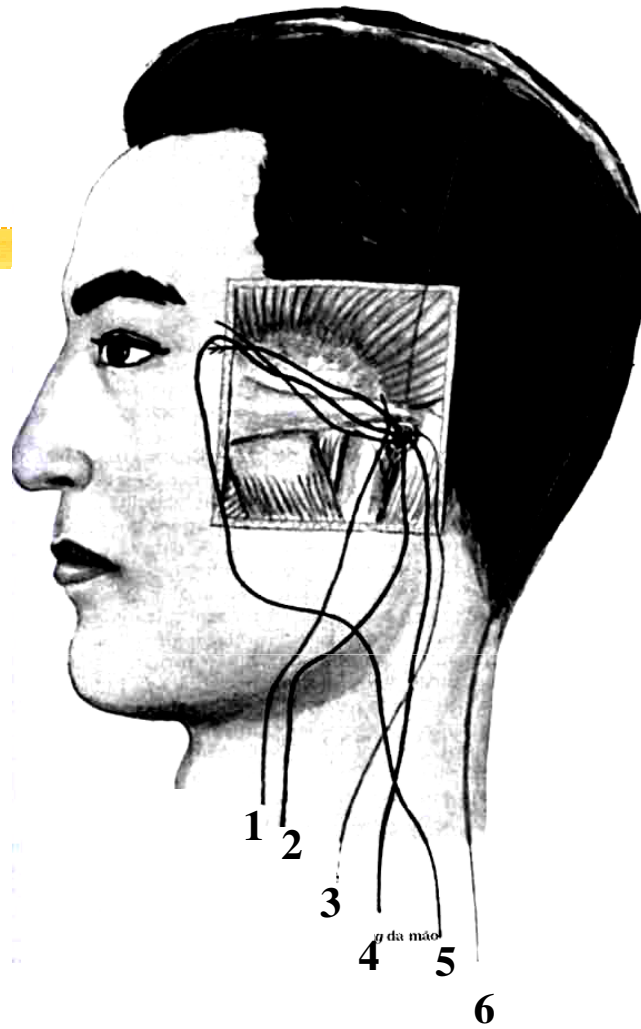
Histórico



Relação com os Zang Fu

O pavilhão auricular tem sido utilizado no diagnóstico e tratamento de enfermidades, tendo desta forma uma estreita relação dos pontos auriculares com a atividade dos Zang Fu (órgãos e vísceras).

Foi observado uma relação entre o aparecimento dos pontos de alta condutibilidade elétrica e a desarmonia funcional dos Zang Fu, em um nível de coincidência elevado aos postulados da fisiologia tradicional.



1. Tai Yang
2. Shao Yang
3. Yang Ming
4. Tai Yin
5. Shao Yin
6. Jue Yin

Anatomia do Pavilhão Auricular

- O pavilhão da orelha está situado em ambos os lados da cabeça, atrás da articulação temporomandibular e da região parotídea, antes da região mastóide e abaixo da temporal, unindo-se à cabeça pela parte média de seu terço anterior.
- O pavilhão auricular está constituído por um tecido fibrocartilaginoso, como sustentação de suas estruturas anatómicas, está formado também por ligamentos, tecido adiposo e músculo. A parte inferior do pavilhão, é rica em nervos, vasos sanguíneos e linfáticos, mas os terços superiores e o lóbulo da orelha é constituída, em sua maior parte, por tecido adiposo e conjuntivo.

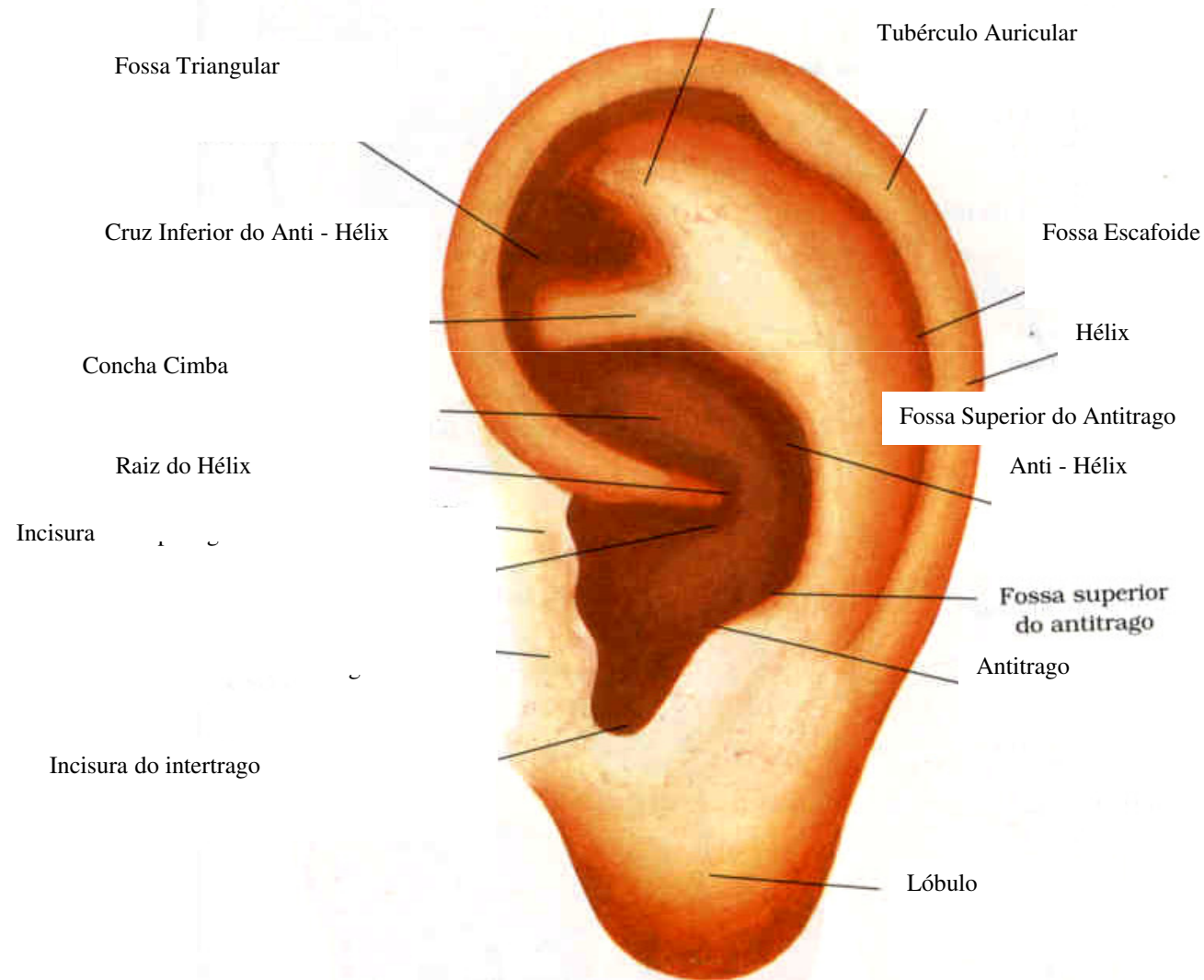
Anatomia do Pavilhão Auricular

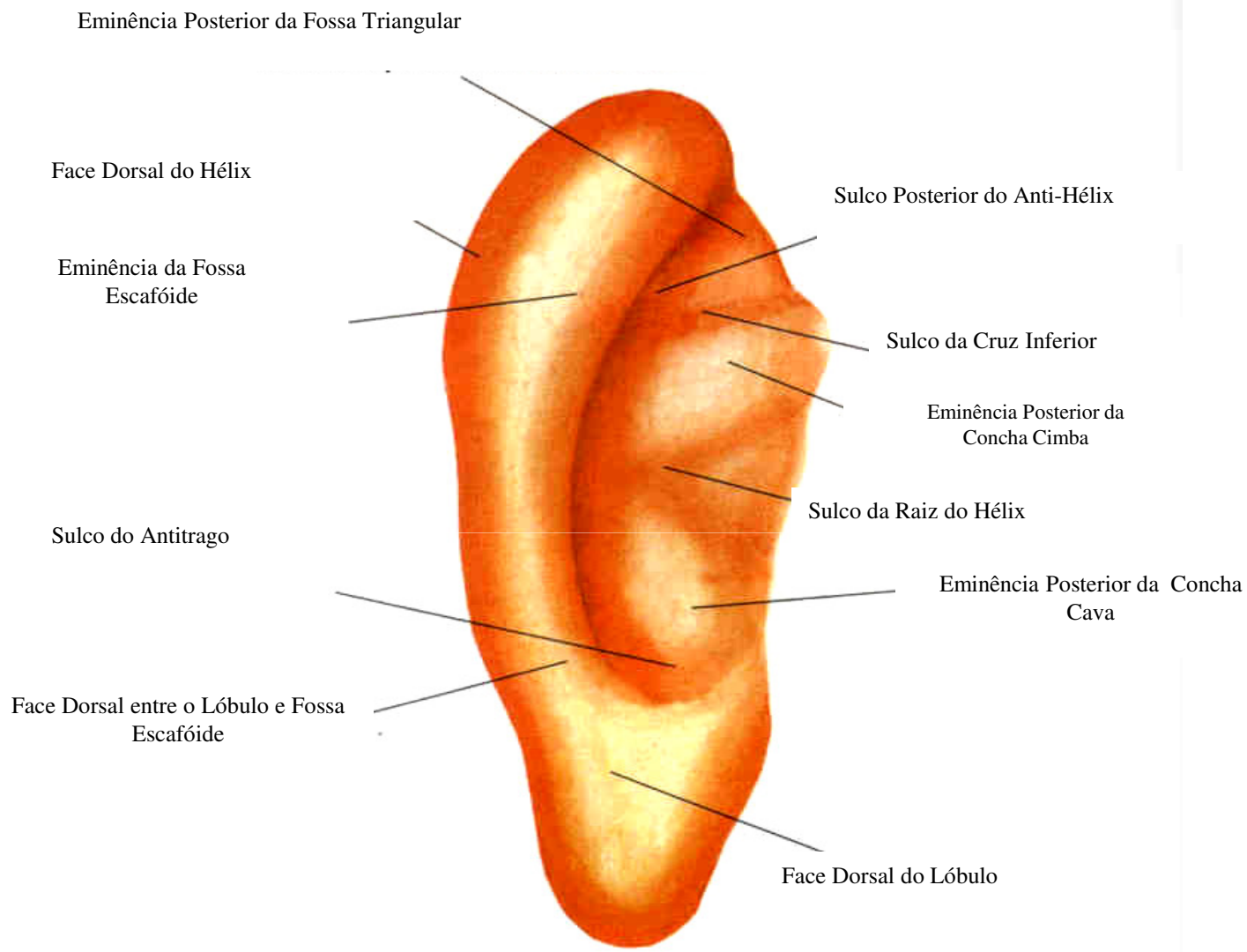


Raiz do hélix, hélix, tubérculo auricular, ângulo hélico lobular, lóbulo, trago e antitrigo, (ponte intertragiana), ante hélix, ramo ascendente superior e inferior do ante hélix. Fossa triangular, fossa escafoíde, Concha superior e Concha inferior e Fossa Escafoide.

Anatomia do Pavilhão Auricular

Cruz Superior do Anti - Hélix





Anatomia do Pavilhão Auricular

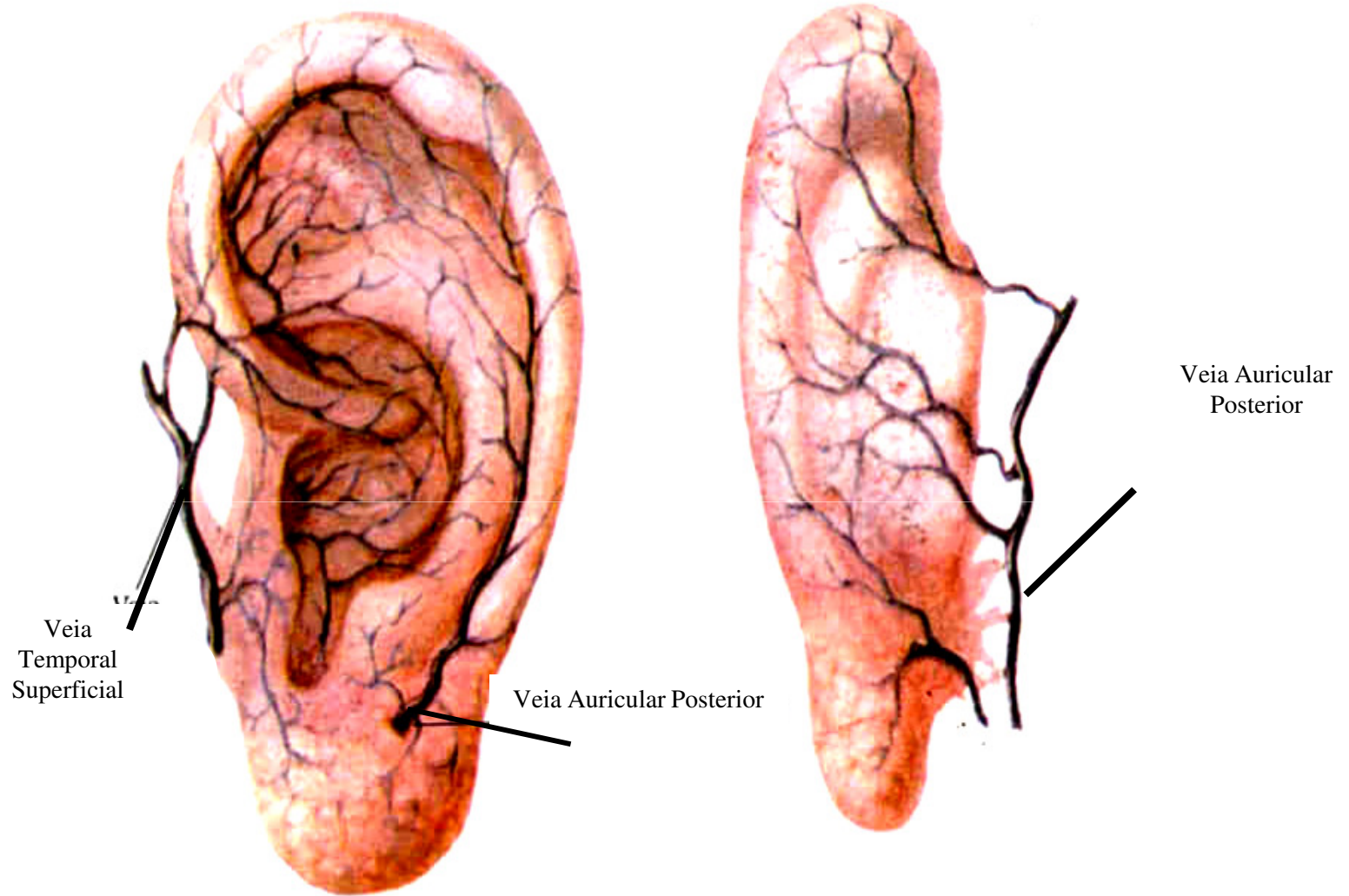


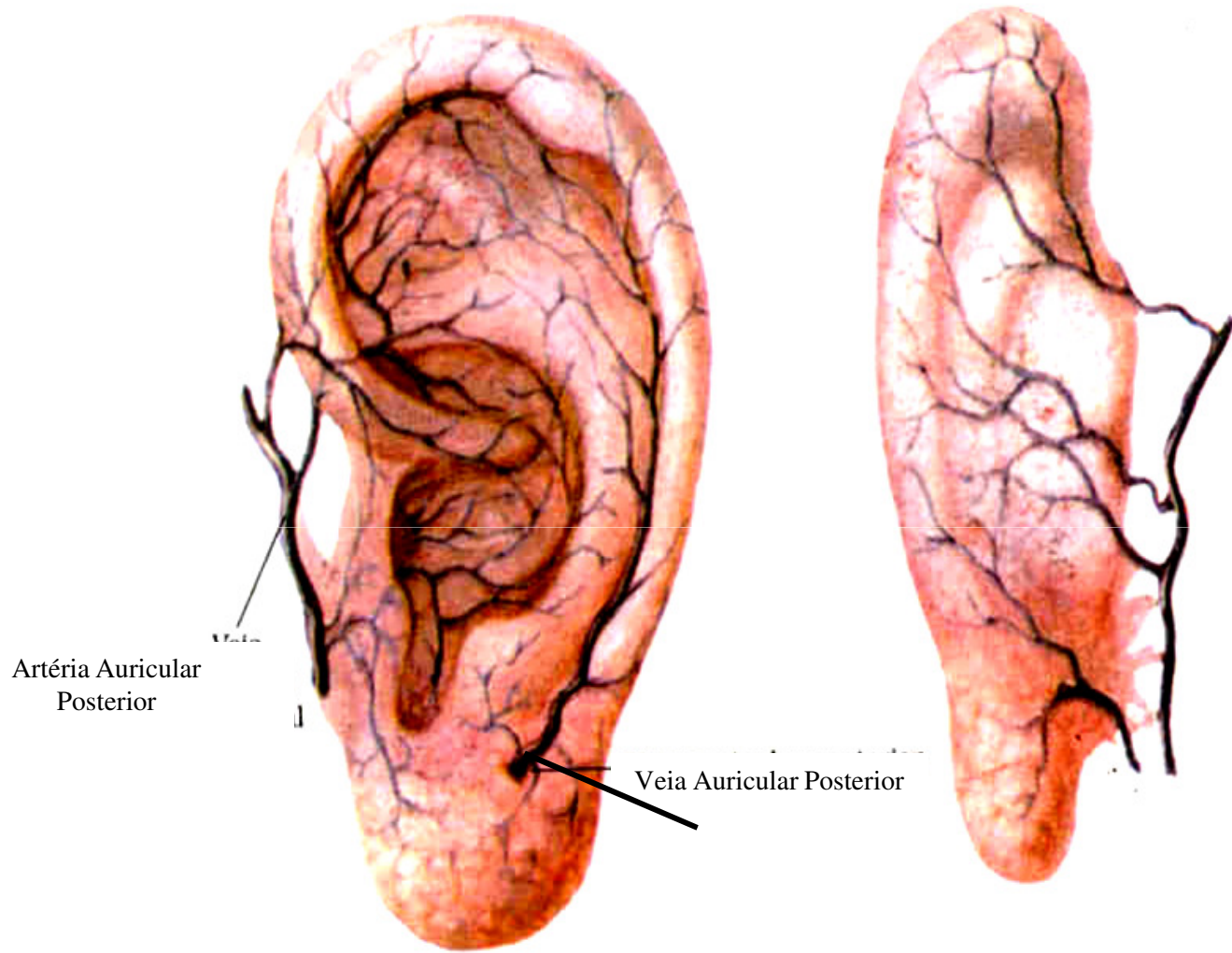
Vascularização

As artérias que irrigam o pavilhão auricular, procedem da artéria temporal superficial e da artéria auricular posterior.

As veias terminam anteriormente na veia temporal superficial, por trás nas veias auriculares posteriores e na veia mastóidea, e por baixo da jugular externa.

- Veia Temporal Superficial
- Veia Auricular Posterior
- Veia Auricular Posterior



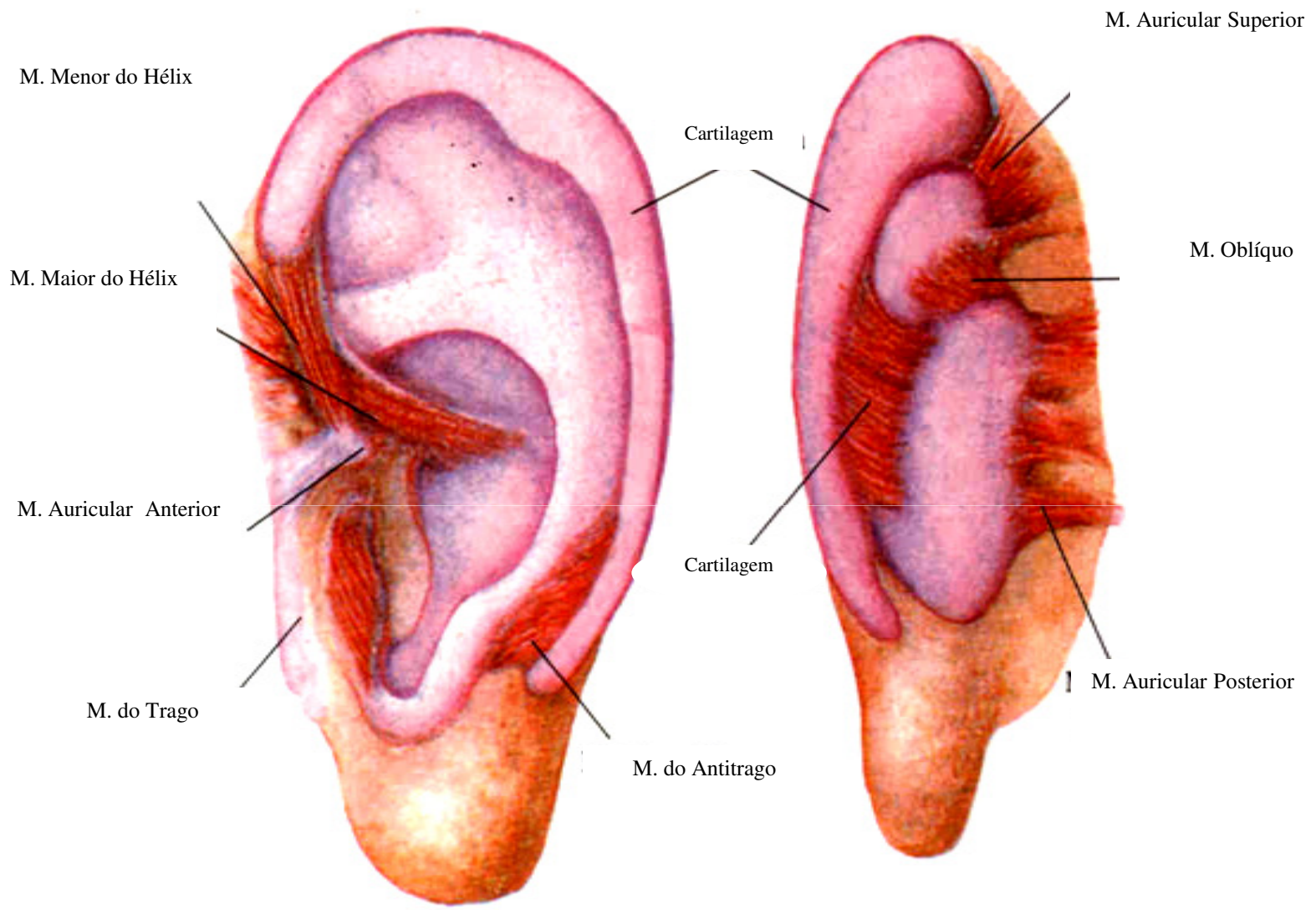


Anatomia do Pavilhão Auricular



Músculos

Se dividem em extrínsecos compreendendo os músculos auriculares anterior, superior e posterior e os intrínsecos que se estendem desde a cartilagem até a pele do pavilhão, sendo eles o músculo maior e menor do hélix, músculo do trago e do antitrago, músculos transverso e oblíquo.

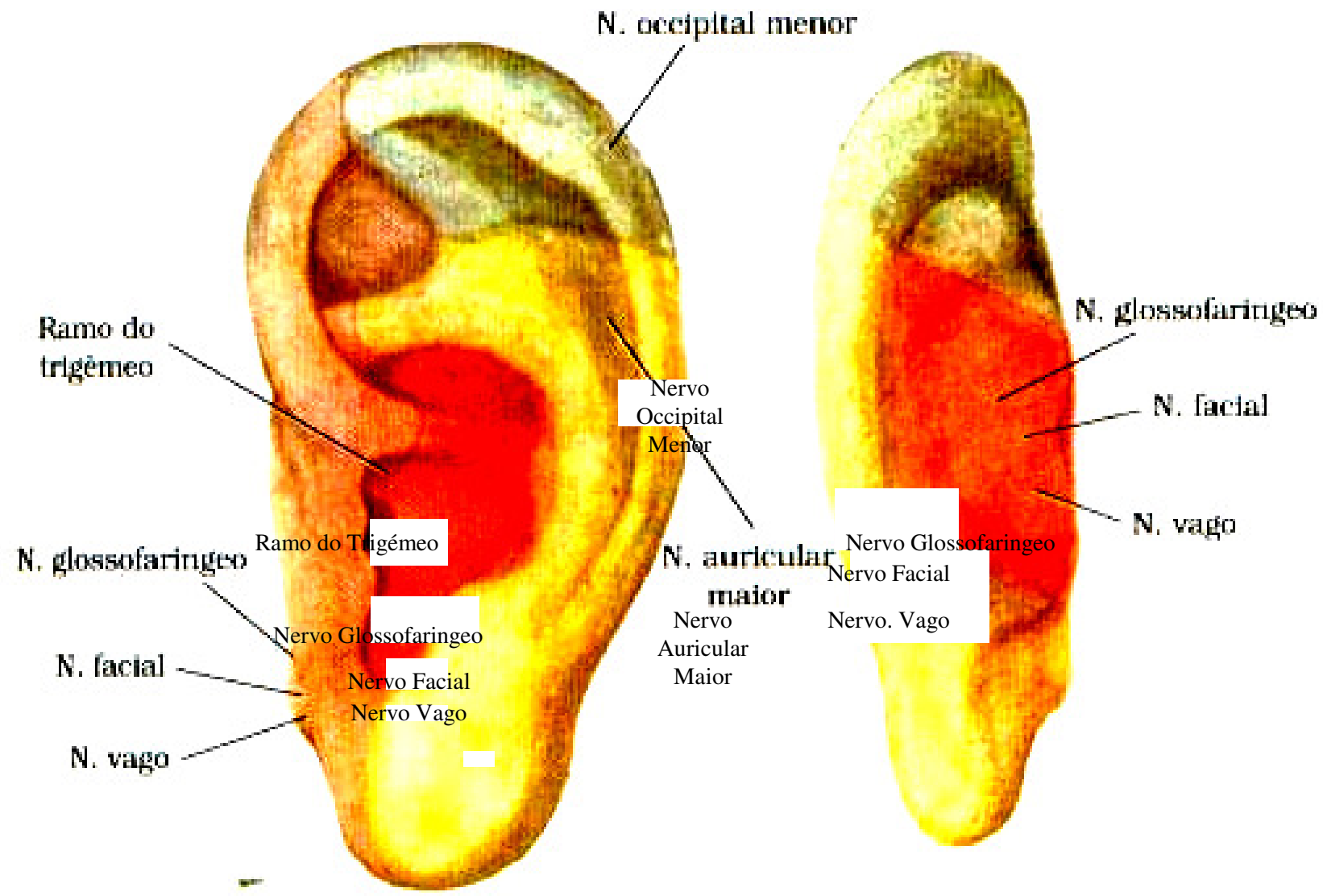


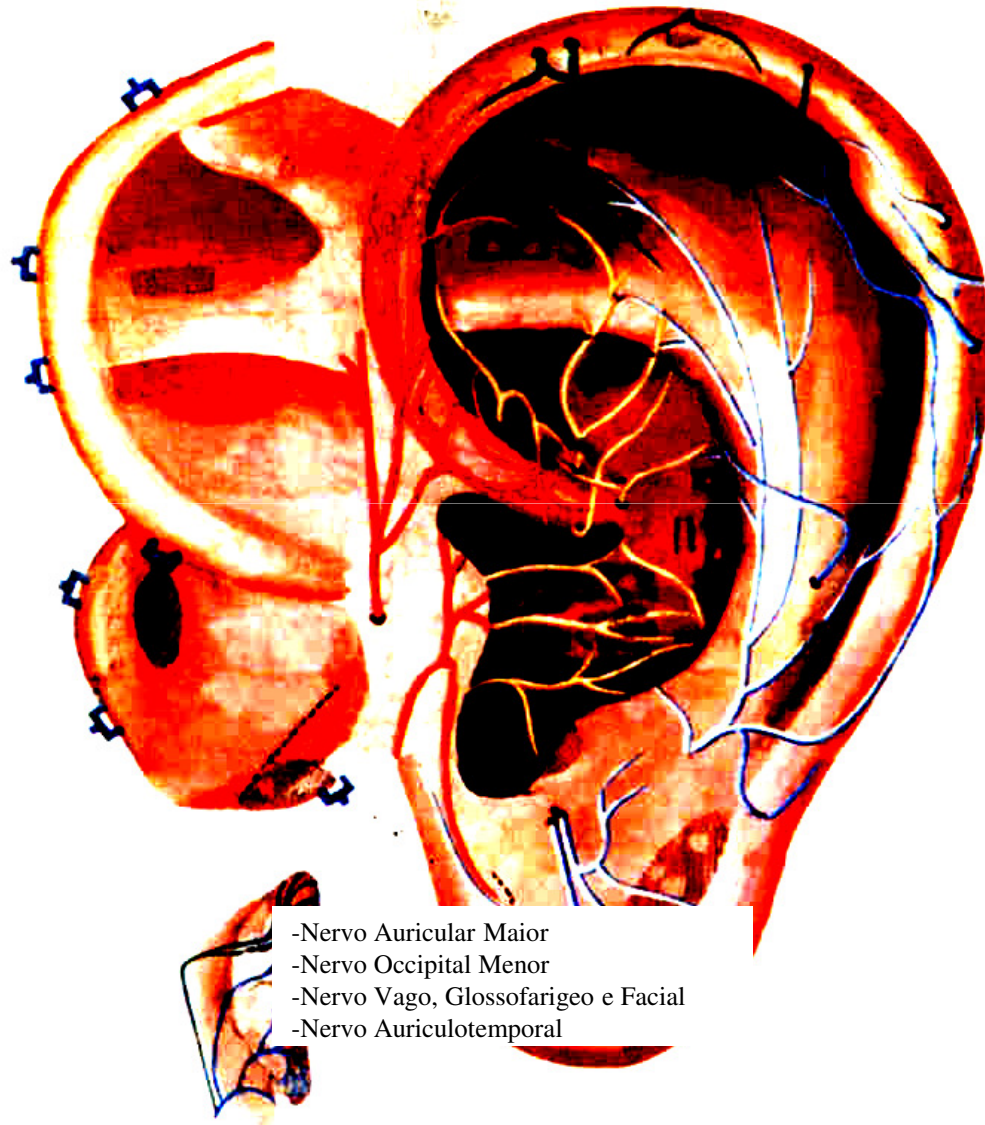
Anatomia do Pavilhão Auricular



Inervação

São divididos de acordo com sua origem em nervos espinhais, nervos cerebrais e nervos simpáticos. Os nervos motores provêm do facial, os sensitivos têm dupla origem, sendo que o auriculotemporal emite ramos à parte anterior do hélix e ao trago, e o ramo auricular do plexo cervical superficial inerva o restante do pavilhão.





- Nervo Auricular Maior
- Nervo Occipital Menor
- Nervo Vago, Glossofarigeo e Facial
- Nervo Auriculotemporal

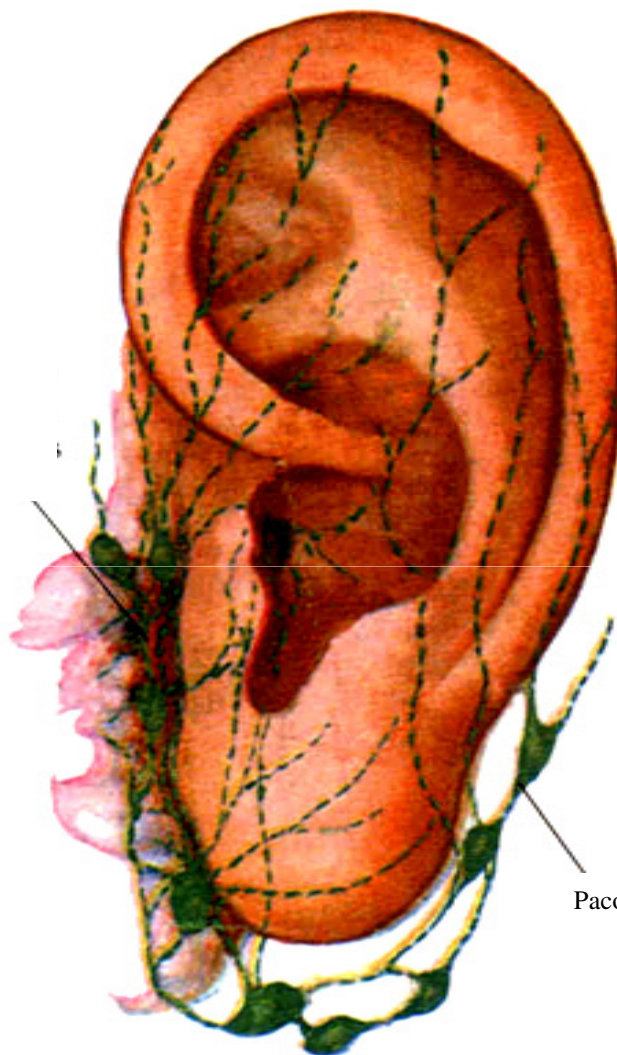
Anatomia do Pavilhão Auricular



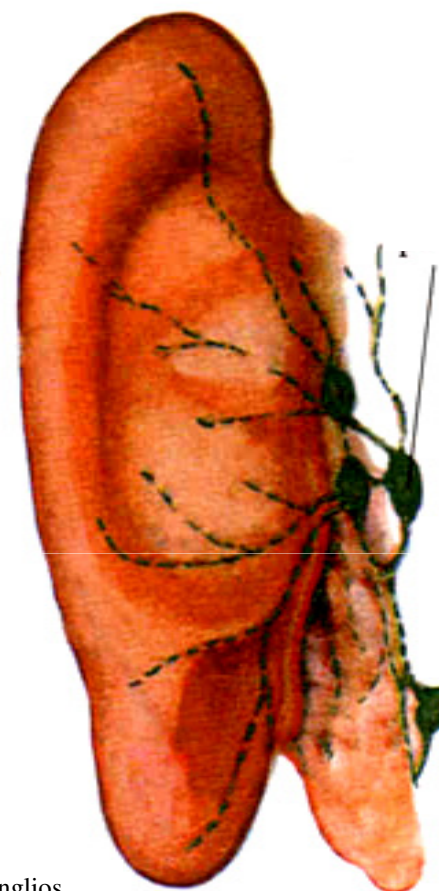
Vasos Linfáticos

Os linfáticos da parte anterior do hélix e do trago passarão pelo gânglio parotídeo pré-auricular. Os da face anterior do pavilhão e os que nascem em sua face posterior por trás da concha, são tributários dos gânglios mastóideo, parotídeo e subesternomastóideo.

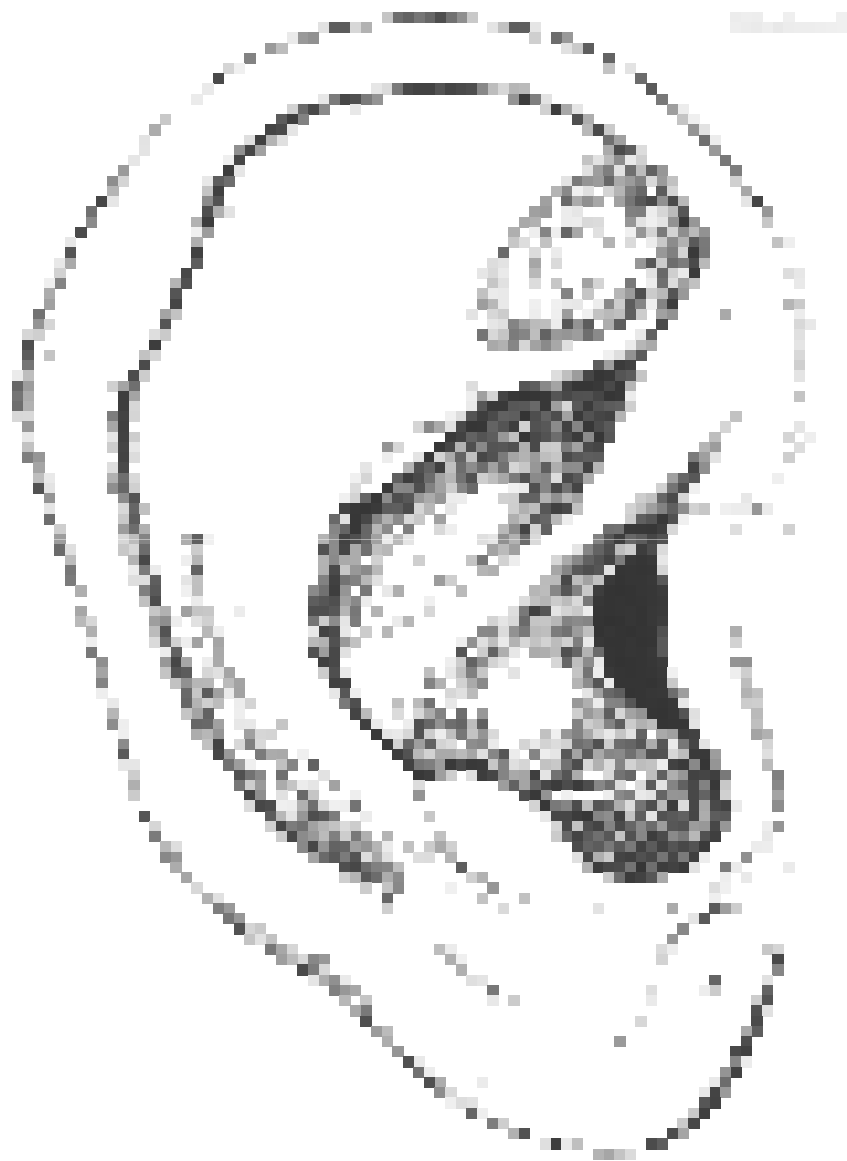Pacote de Gânglios Anteriores

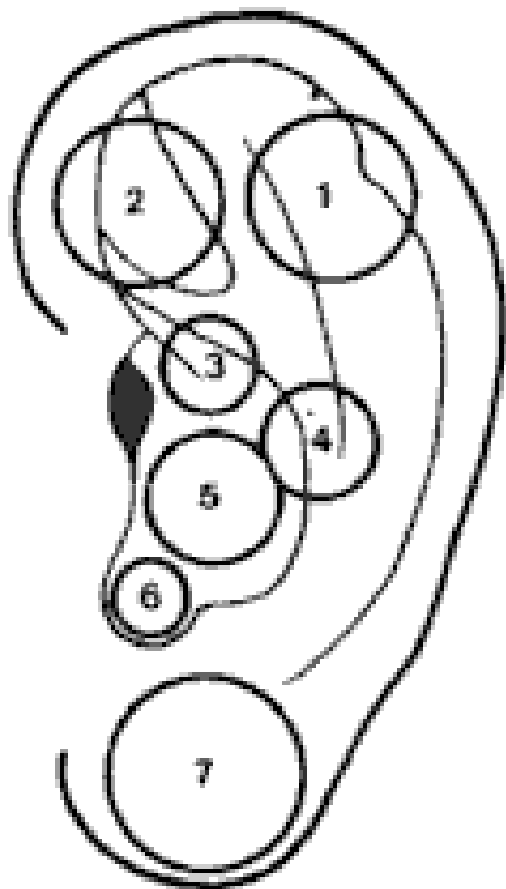


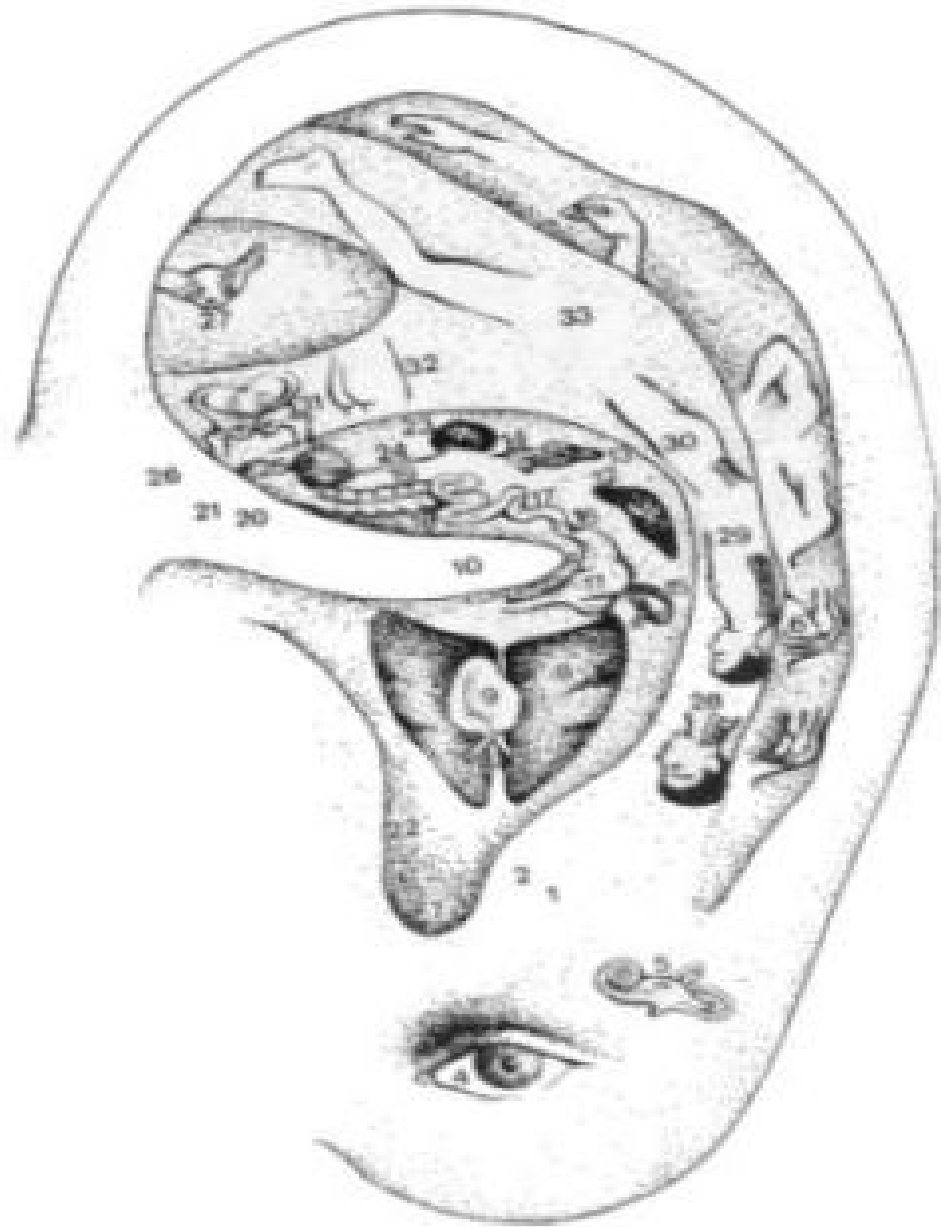Pacote de Gânglios Posteriores

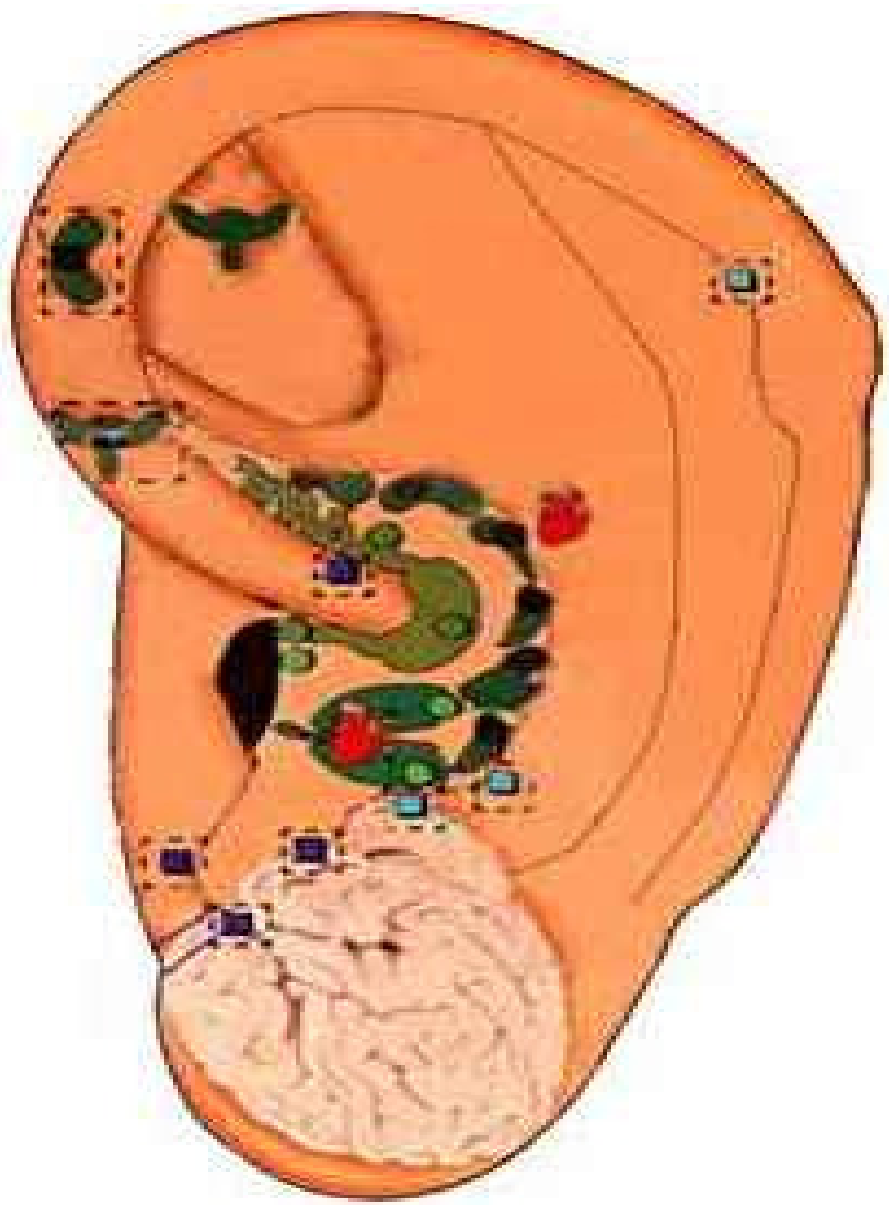


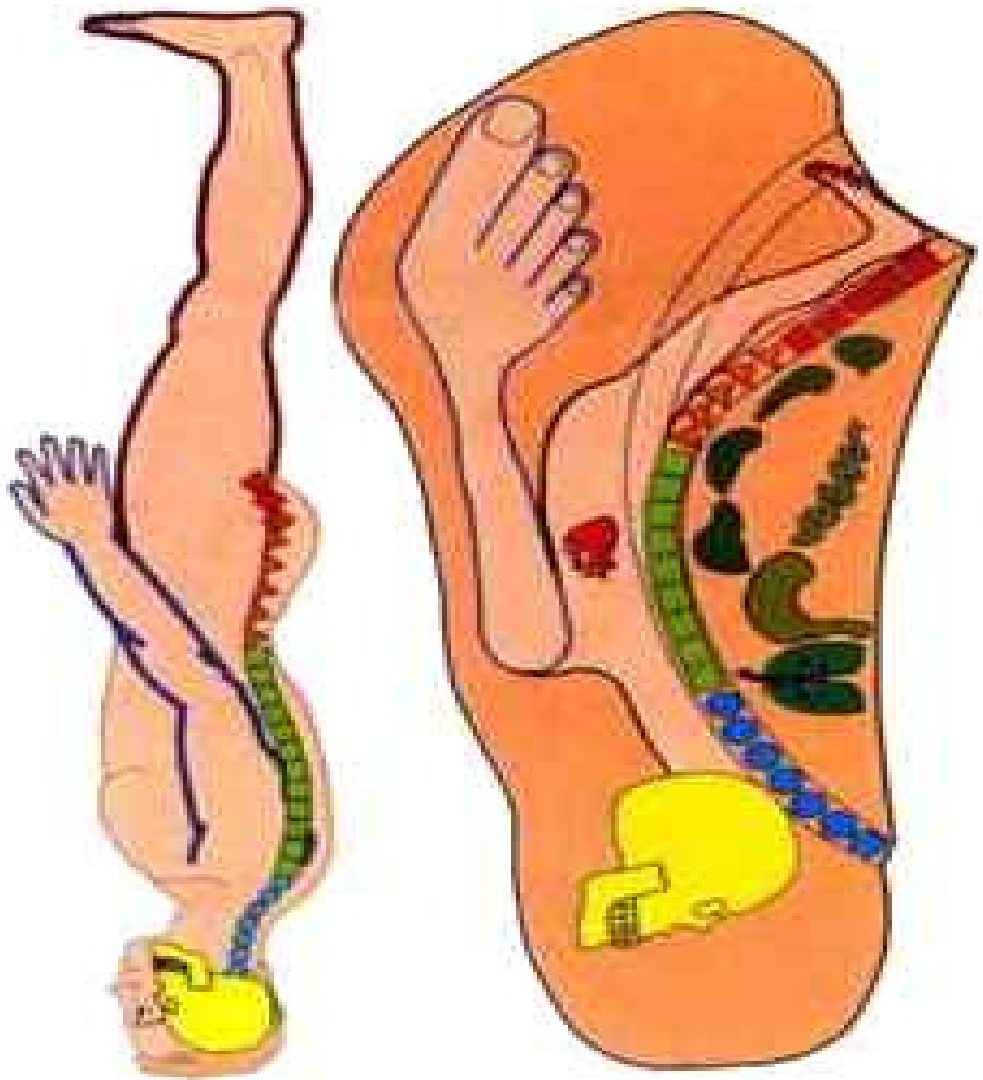
Pacote de Gânglios Posteriores

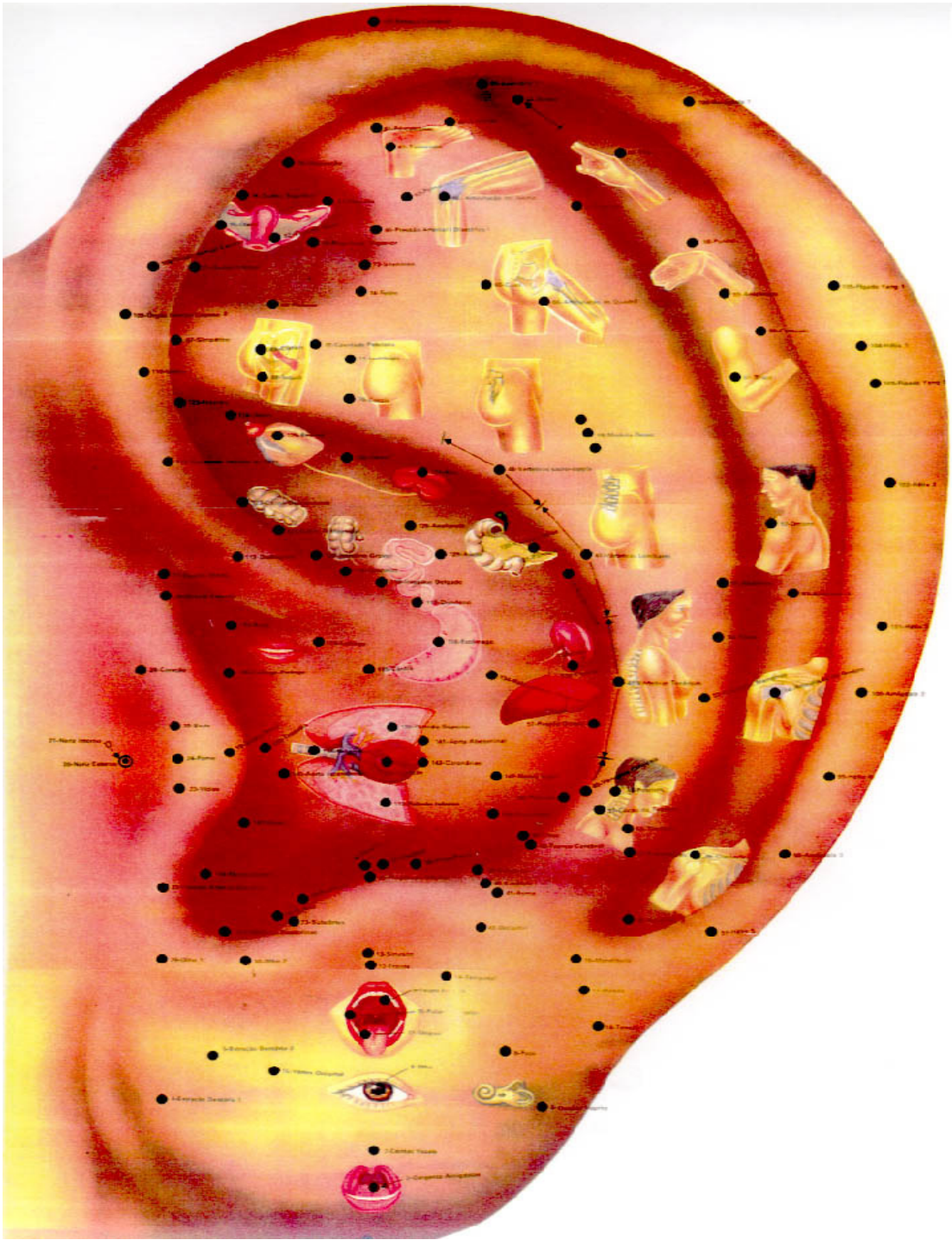


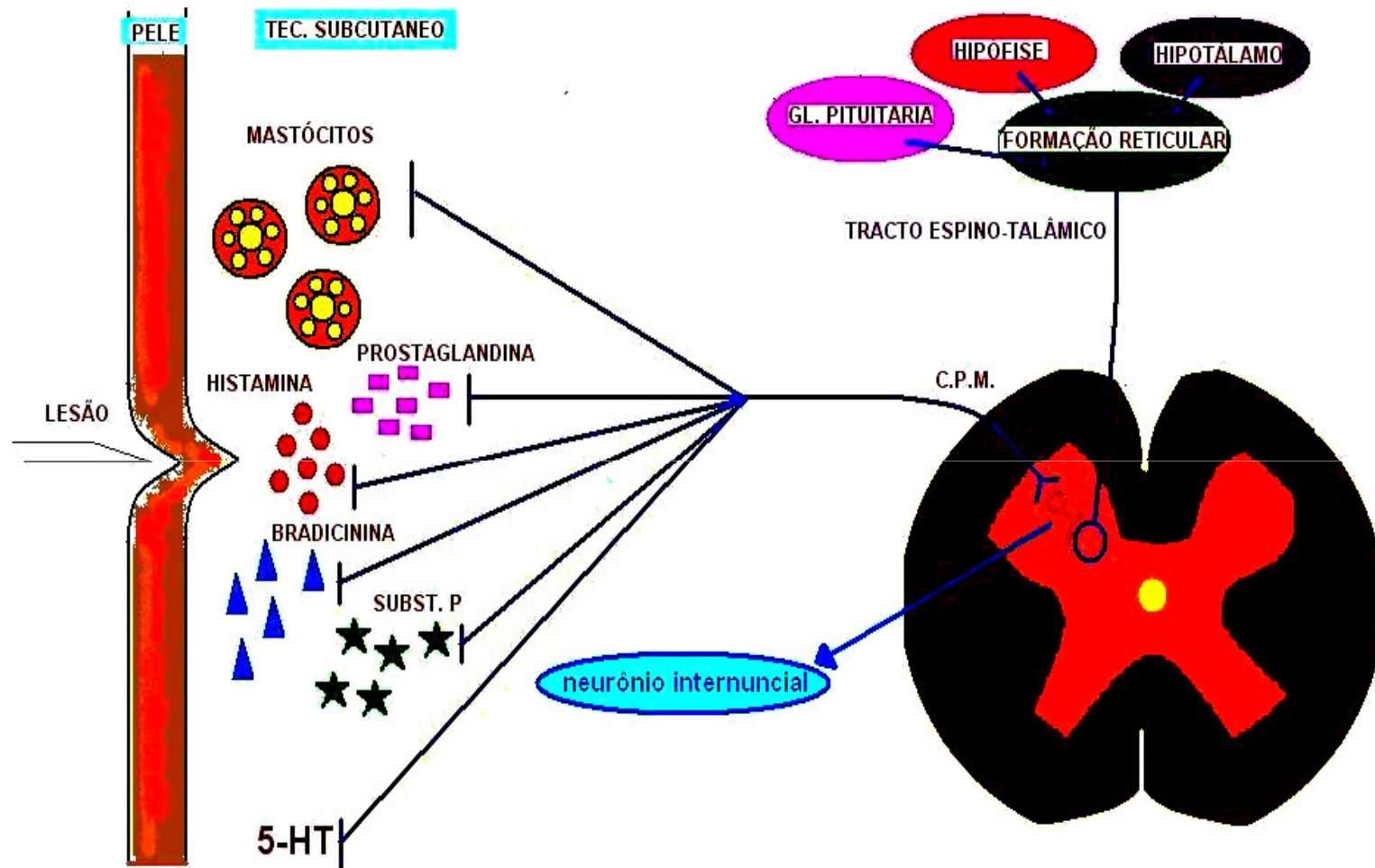


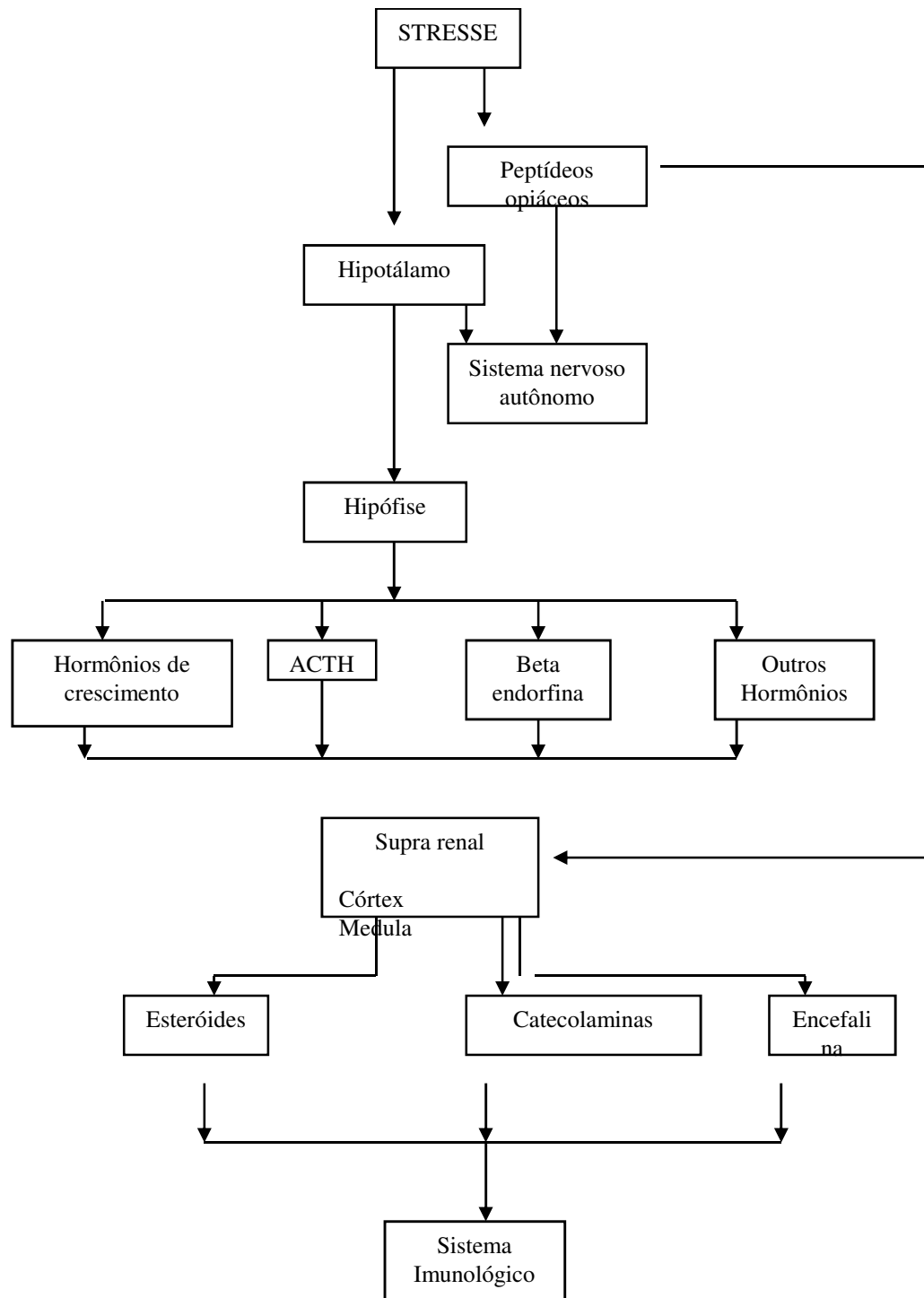












ESCOLA FRANCESA

Dr. Paul Nogier



- **Novo Enfoque Auriculoterapia.**
 - **Data foi científica.**
 - **Representação esquemática do pavilhão auricular.**
 - **Redução ou eliminação álgica pelo estímulo doloroso no ponto.**
-
- **Reflexo vaso- neural na orelha**
 - **Reflexo aurículo-cardíaco-alteração na corrente sanguínea a nível da artéria do punho.**
 - **Correlação do feto com o pavilhão auricular.**

LOCALIZAÇÃO – INDICAÇÃO

1. Ponto Olho (anterior-posterior)

Centro do lóbulo

Ação principal: olhos.

Ação secundária: SNA, sonho, tônus, digestiva.

2. Ponto Olfato (anterior-posterior)

Abaixo do sulco pré-lobular.

Ação principal: nariz, afetividade

Ação secundária: fígado, alergia, asma, vias respiratórias.

3. Ponto Maxilar (anterior-posterior)

No limite entre porção inferior da fossa escafa com o lóbulo.

Ação principal: dentes.

Ação secundária: membro superior, bexiga, libido, extremidades, gengivite, periodontite, analgésico para a região maxilar.











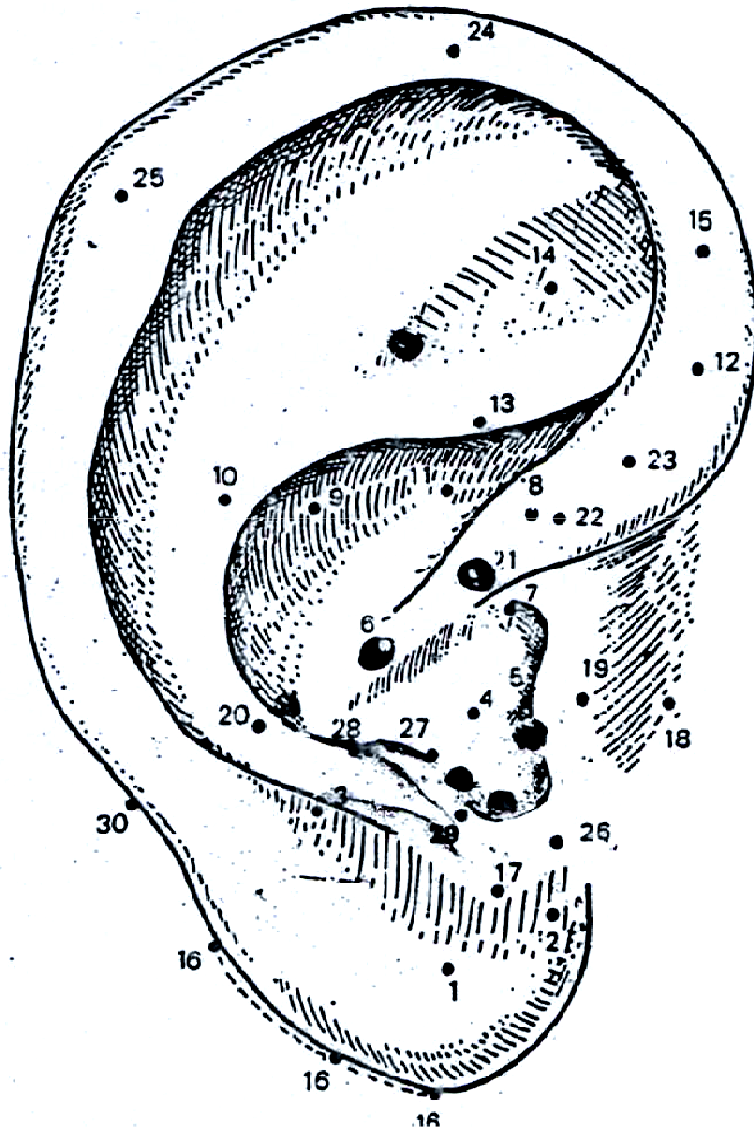












ORDEM NUMÉRICA

- 1 – Olho
- 2 – Olfativo
- 3 – maxilar
- 4 – Pulmões
- 5 – Auditivo
- 6 – Estômago
- 7 – Garganta
- 8 – Gônadas
- 9 – Pâncreas-Baço
- 10 – Coração
- 11 – Biliar
- 12 – Retal
- 13 – Ciático
- 14 – Joelho
- 15 – Rim
- 16 – Trigêmeo
- 17 – Agressividade
- 18 – Trago
- 19 – Pele
- 20 – Ombro
- 21 – Zero
- 22 – Membro Inferior
- 23 – Membro Superior
- 24 – Alegre
- 25 – Darwin
- 26 – Siniese
- 27 – Ponto Cerebral
- 28 – Ponto Occipial
- 29 – Genital
- 30 – Medular

ORDEM ALFABÉTICA

- Auditivo 05
- Agressividade 17
- Alegria 24
- Biliar 11
- Coração 10
- Darwin 25
- Estômago 06
- Genital 29
- Joelho 14
- Gônadas 08
- Garganta 07
- Maxilar 03
- Membro Inferior 22
- Membro Superior 23
- Medular 30
- Olho 01
- Olfativo 02
- Ombro 20
- Pancreas-Baço 09
- Pele 19
- Ponto Cerebral 27
- Ponto Occipital 28
- Pulmões 04
- Retal 12
- Rim 15
- Ciático 13
- Sintese 26
- Trago 18
- Trigêmeo 16
- Zero 21

4. Ponto Pulmão (anterior-posterior)

No centro da hemiconcha inferior.

Ação principal: aparelho respiratório.

Ação secundária: sistema nervoso, pele, mucosa e digestivas; angústia, depressão.

5. Ponto Auditivo (bordo)

Bordo do tragus, sobre o tubérculo superior.

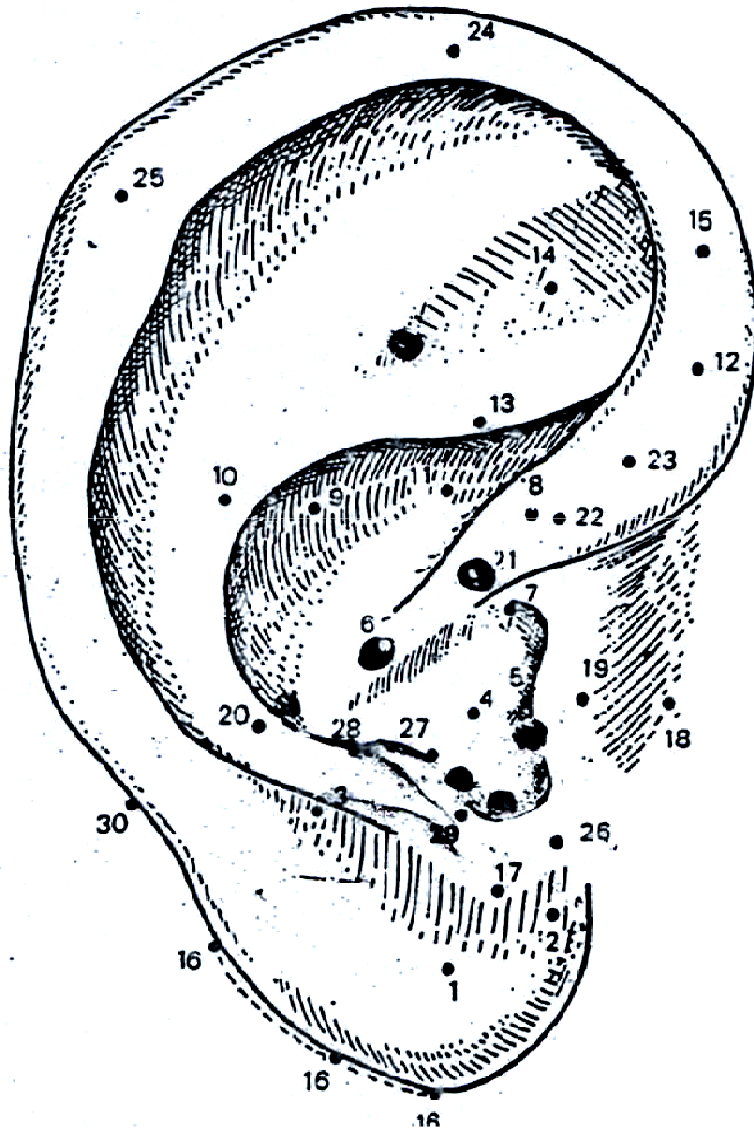
Ação principal: N. Auditivo.

Ação secundária: afetividade, metabolismo celular.

6. Ponto Estômago (anterior-posterior)

Na raiz do hélix entre a incisura do hélix e a parede medial do ante-hélix.

Ação secundária: vísceras abdominais, emotividade, ansiedade, obesidade, gastrite.



ORDEM NUMÉRICA

- 1 – Olho
- 2 – Olfativo
- 3 – maxilar
- 4 – Pulmões
- 5 – Auditivo
- 6 – Estômago
- 7 – Garganta
- 8 – Gônadas
- 9 – Pâncreas-Baço
- 10 – Coração
- 11 – Biliar
- 12 – Retal
- 13 – Ciático
- 14 – Joelho
- 15 – Rim
- 16 – Trigêmeo
- 17 – Agressividade
- 18 – Trago
- 19 – Pele
- 20 – Ombro
- 21 – Zero
- 22 – Membro Inferior
- 23 – Membro Superior
- 24 – Alegre
- 25 – Darwin
- 26 – Siniese
- 27 – Ponto Cerebral
- 28 – Ponto Occipial
- 29 – Genital
- 30 – Medular

ORDEM ALFABÉTICA

- Auditivo 05
- Agressividade 17
- Alegria 24
- Biliar 11
- Coração 10
- Darwin 25
- Estômago 06
- Genital 29
- Joelho 14
- Gônadas 08
- Garganta 07
- Maxilar 03
- Membro Inferior 22
- Membro Superior 23
- Medular 30
- Olho 01
- Olfativo 02
- Ombro 20
- Pancreas-Baço 09
- Pele 19
- Ponto Cerebral 27
- Ponto Occipital 28
- Pulmões 04
- Retal 12
- Rim 15
- Ciático 13
- Sintese 26
- Trago 18
- Trigêmeo 16
- Zero 21

7. Ponto Garganta (anterior)

Na incisura supratragiana

Ação principal: orofaringe.

Ação secundária: afetividade, genitália.

8. Ponto Gônadas (anterior-posterior)

No limite entre a porção inferior e a porção média do hélix.

Ação principal: genital

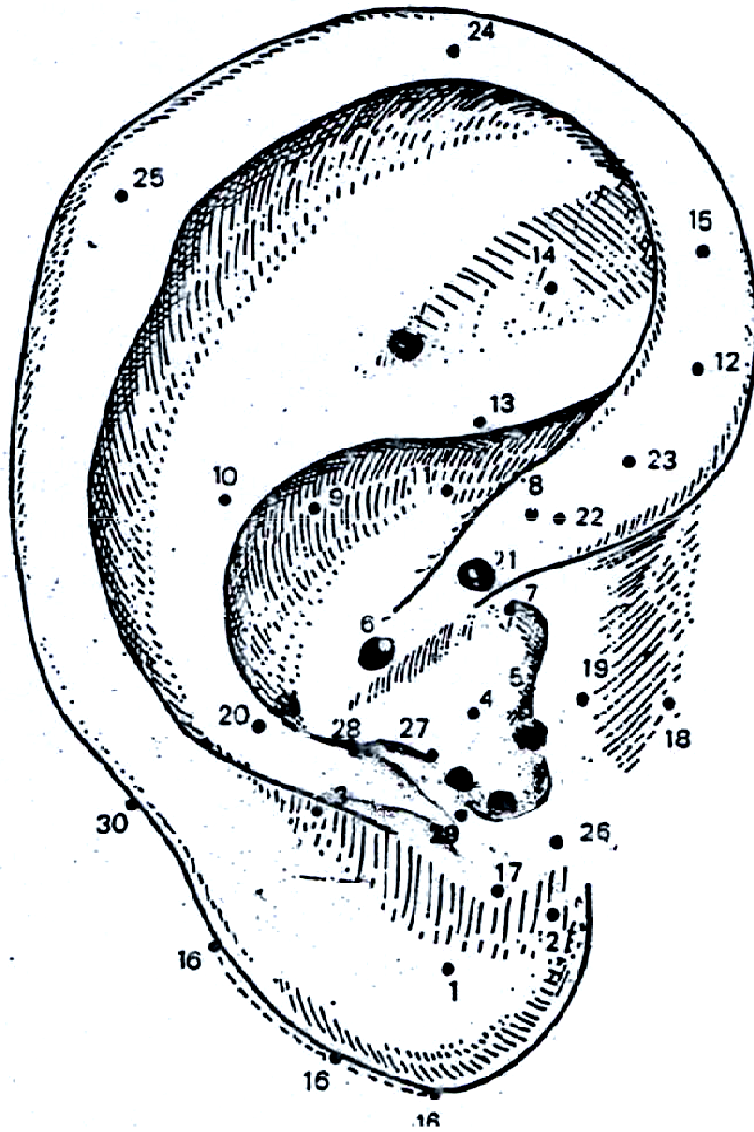
Ação secundária: afetividade, atua sobre a libido.

9. Ponto Baço-Pâncreas (anterior)

No centro do um terço posterior da concha superior

Ação principal: Baço e pâncreas exócrino.

Ação secundária: equilíbrio, SNV, afetividade, digestiva, sistema imunológico e muscular.



ORDEM NUMÉRICA

- 1 – Olho
- 2 – Olfativo
- 3 – maxilar
- 4 – Pulmões
- 5 – Auditivo
- 6 – Estômago
- 7 – Garganta
- 8 – Gônadas
- 9 – Pâncreas-Baço
- 10 – Coração
- 11 – Biliar
- 12 – Retal
- 13 – Ciático
- 14 – Joelho
- 15 – Rim
- 16 – Trigêmeo
- 17 – Agressividade
- 18 – Trago
- 19 – Pele
- 20 – Ombro
- 21 – Zero
- 22 – Membro Inferior
- 23 – Membro Superior
- 24 – Alegre
- 25 – Darwin
- 26 – Siniese
- 27 – Ponto Cerebral
- 28 – Ponto Occipial
- 29 – Genital
- 30 – Medular

ORDEM ALFABÉTICA

- Auditivo 05
- Agressividade 17
- Alegria 24
- Biliar 11
- Coração 10
- Darwin 25
- Estômago 06
- Genital 29
- Joelho 14
- Gônadas 08
- Garganta 07
- Maxilar 03
- Membro Inferior 22
- Membro Superior 23
- Medular 30
- Olho 01
- Olfativo 02
- Ombro 20
- Pancreas-Baço 09
- Pele 19
- Ponto Cerebral 27
- Ponto Occipital 28
- Pulmões 04
- Retal 12
- Rim 15
- Ciático 13
- Sintese 26
- Trago 18
- Trigêmeo 16
- Zero 21

10. Ponto Coração (anterior-posterior)

No ante-hélix sobre a linha imaginária que passa do ponto zero a T4.

Ação: ansiolítico, circulatório, vascular, digestivo e lingua.

11. Ponto Biliar (anterior direito)

Na concha superior, no limite entre a parte média e a superior desta a meia distância entre a raiz do hélix e o rebordo do ante-hélix.

Ação principal: biliar e fígado

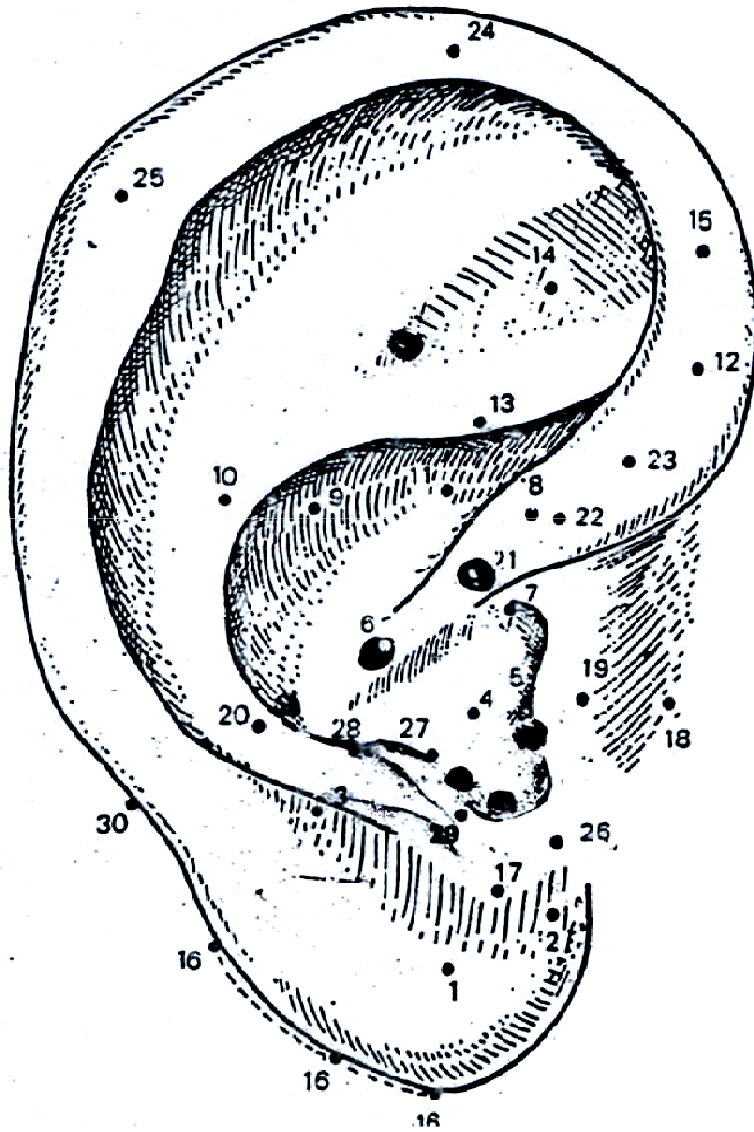
Ação secundária: psíquico

12. Ponto Recto (anterior-posterior direito)

Hélix ao nível do bordo inferior do ramo inferior do anti-hélix.

Ação principal: veias hemorroidais.

Ação secundária: orofaringe, intestino, bexiga, psiquismo, conflitos infantis



ORDEM NUMÉRICA

- 1 – Olho
- 2 – Olfativo
- 3 – maxilar
- 4 – Pulmões
- 5 – Auditivo
- 6 – Estômago
- 7 – Garganta
- 8 – Gônadas
- 9 – Pâncreas-Baço
- 10 – Coração
- 11 – Biliar
- 12 – Retal
- 13 – Ciático
- 14 – Joelho
- 15 – Rim
- 16 – Trigêmeo
- 17 – Agressividade
- 18 – Trago
- 19 – Pele
- 20 – Ombro
- 21 – Zero
- 22 – Membro Inferior
- 23 – Membro Superior
- 24 – Alegre
- 25 – Darwin
- 26 – Siniese
- 27 – Ponto Cerebral
- 28 – Ponto Occipial
- 29 – Genital
- 30 – Medular

ORDEM ALFABÉTICA

- | | |
|-----------------|----|
| Auditivo | 05 |
| Agressividade | 17 |
| Alegria | 24 |
| Biliar | 11 |
| Coração | 10 |
| Darwin | 25 |
| Estômago | 06 |
| Genital | 29 |
| Joelho | 14 |
| Gônadas | 08 |
| Garganta | 07 |
| Maxilar | 03 |
| Membro Inferior | 22 |
| Membro Superior | 23 |
| Medular | 30 |
| Olho | 01 |
| Olfativo | 02 |
| Ombro | 20 |
| Pancreás-Baço | 09 |
| Pele | 19 |
| Ponto Cerebral | 27 |
| Ponto Occipital | 28 |
| Pulmões | 04 |
| Retal | 12 |
| Rim | 15 |
| Ciático | 13 |
| Sintese | 26 |
| Trago | 18 |
| Trigêmeo | 16 |
| Zero | 21 |

13. Ponto Ciática (anterior-posterior)

Sobre o ramo inferior do anti-hélix.

Ação principal: nervo ciático, região lombar.

Ação secundária: olho.

14. Ponto Joelho: (anterior-posterior)

Centro da fosseta triangular.

Ação principal: joelho.

Ação secundária: audição.

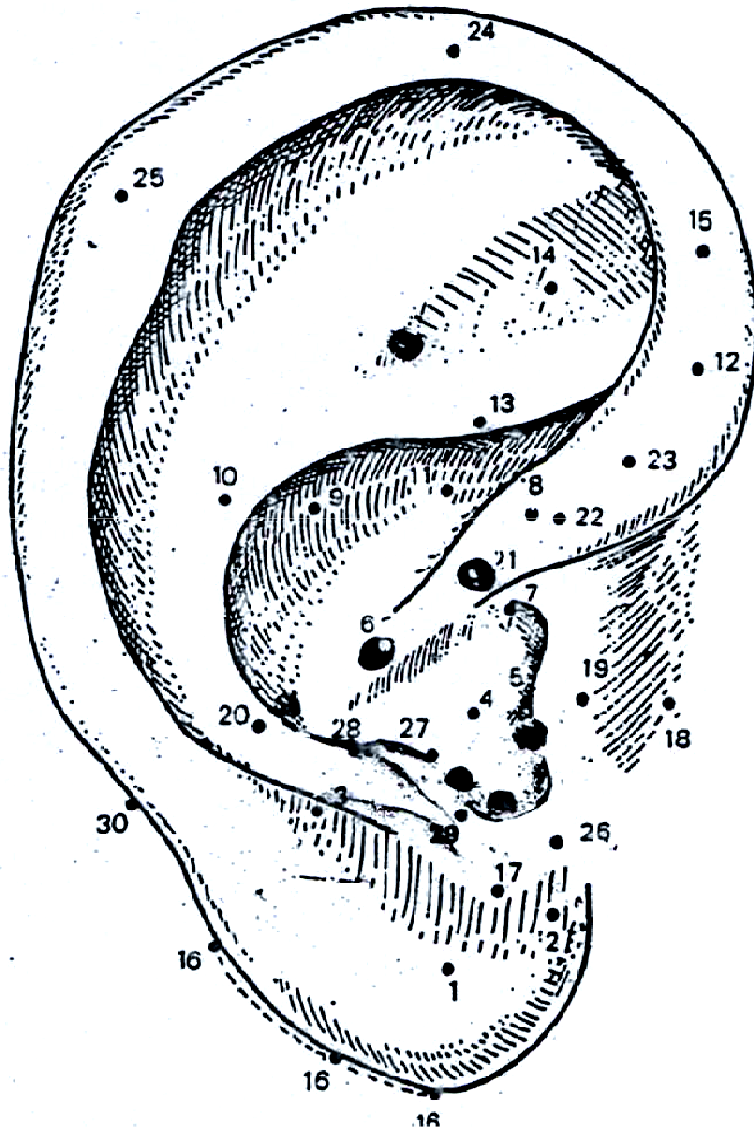
Atua sobre a libido, distúrbios do crescimento.

15. Ponto Rins (anterior-posterior e linear)

No hélix, nível do eixo da bissetriz que parte do vértice da fosseta triangular, se entende linearmente até nível do ponto de Darwin.

Ação principal: renal.

Ação secundária: SNV. Ossos, dentes, função geniturinária, conflitos da infância.



ORDEM NUMÉRICA

- 1 – Olho
- 2 – Olfativo
- 3 – maxilar
- 4 – Pulmões
- 5 – Auditivo
- 6 – Estômago
- 7 – Garganta
- 8 – Gônadas
- 9 – Pâncreas-Baço
- 10 – Coração
- 11 – Biliar
- 12 – Retal
- 13 – Ciático
- 14 – Joelho
- 15 – Rim
- 16 – Trigêmeo
- 17 – Agressividade
- 18 – Trago
- 19 – Pele
- 20 – Ombro
- 21 – Zero
- 22 – Membro Inferior
- 23 – Membro Superior
- 24 – Alegre
- 25 – Darwin
- 26 – Siniese
- 27 – Ponto Cerebral
- 28 – Ponto Occipial
- 29 – Genital
- 30 – Medular

ORDEM ALFABÉTICA

- | | |
|-----------------|----|
| Auditivo | 05 |
| Agressividade | 17 |
| Alegria | 24 |
| Biliar | 11 |
| Coração | 10 |
| Darwin | 25 |
| Estômago | 06 |
| Genital | 29 |
| Joelho | 14 |
| Gônadas | 08 |
| Garganta | 07 |
| Maxilar | 03 |
| Membro Inferior | 22 |
| Membro Superior | 23 |
| Medular | 30 |
| Olho | 01 |
| Olfativo | 02 |
| Ombro | 20 |
| Pancreás-Baço | 09 |
| Pele | 19 |
| Ponto Cerebral | 27 |
| Ponto Occipital | 28 |
| Pulmões | 04 |
| Retal | 12 |
| Rim | 15 |
| Ciático | 13 |
| Sintese | 26 |
| Trago | 18 |
| Trigêmeo | 16 |
| Zero | 21 |

16. Ponto Mestre do Nervo Trigêmeo (borbo)

No bordo lobular do ângulo bélico lobular até o ponto de projeção de reta do ponto zero
ao ponto nº29 (genital).

Ação principal: N. Trigêmeo, SNV, comportamento.

Ação secundária: comportamento, antitóxico.

17. Ponto Mestre da Agressividade (anterior-posterior)

Acima do sulco pré-lobular.

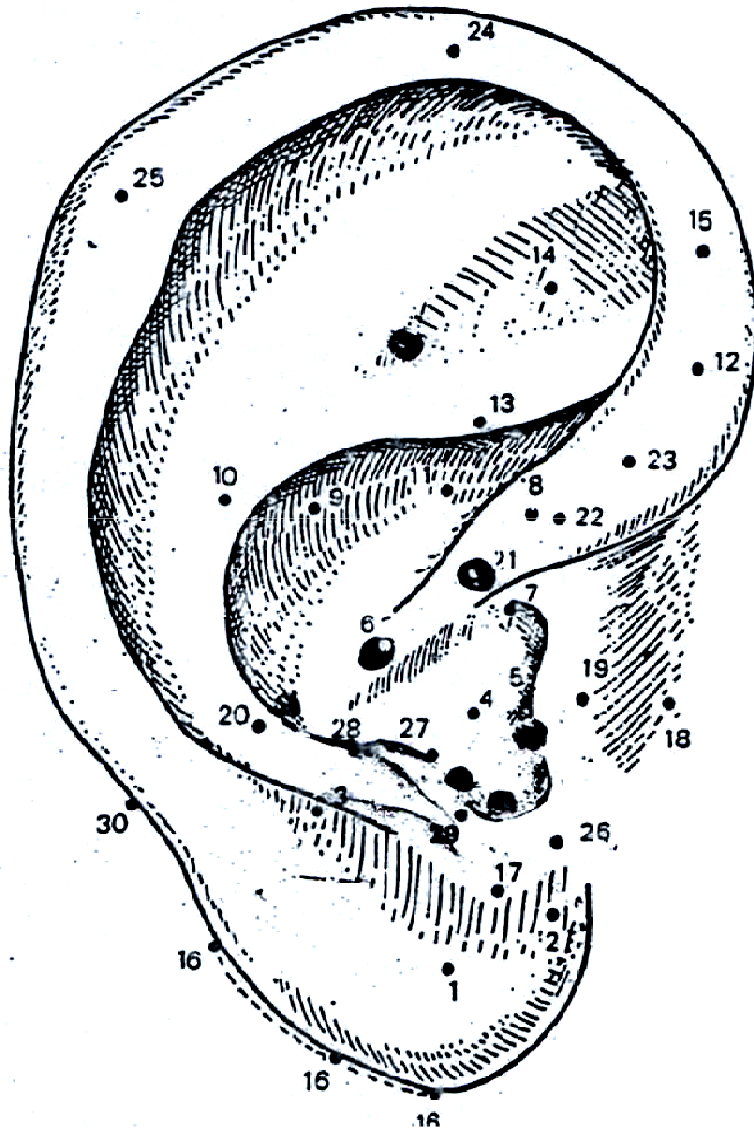
Ação principal: comportamental, cauda eqüina, genitais.

18. Ponto Mestre Tragus (anterior)

Fica a 2,5 cm à frente do sulco pré-tragiano.

Ação principal: tônus, genitália externa.

Ação secundária: audição



ORDEM NUMÉRICA

- 1 – Olho
- 2 – Olfativo
- 3 – maxilar
- 4 – Pulmões
- 5 – Auditivo
- 6 – Estômago
- 7 – Garganta
- 8 – Gônadas
- 9 – Pâncreas-Baço
- 10 – Coração
- 11 – Biliar
- 12 – Retal
- 13 – Ciático
- 14 – Joelho
- 15 – Rim
- 16 – Trigêmeo
- 17 – Agressividade
- 18 – Trago
- 19 – Pele
- 20 – Ombro
- 21 – Zero
- 22 – Membro Inferior
- 23 – Membro Superior
- 24 – Alegre
- 25 – Darwin
- 26 – Siniese
- 27 – Ponto Cerebral
- 28 – Ponto Occipial
- 29 – Genital
- 30 – Medular

ORDEM ALFABÉTICA

- | | |
|-----------------|----|
| Auditivo | 05 |
| Agressividade | 17 |
| Alegria | 24 |
| Biliar | 11 |
| Coração | 10 |
| Darwin | 25 |
| Estômago | 06 |
| Genital | 29 |
| Joelho | 14 |
| Gônadas | 08 |
| Garganta | 07 |
| Maxilar | 03 |
| Membro Inferior | 22 |
| Membro Superior | 23 |
| Medular | 30 |
| Olho | 01 |
| Olfativo | 02 |
| Ombro | 20 |
| Pancreas-Baço | 09 |
| Pele | 19 |
| Ponto Cerebral | 27 |
| Ponto Occipital | 28 |
| Pulmões | 04 |
| Retal | 12 |
| Rim | 15 |
| Ciático | 13 |
| Sintese | 26 |
| Trago | 18 |
| Trigêmeo | 16 |
| Zero | 21 |

19. Ponto Mestre da Pele (anterior-posterior)

No tragus próximo ao rebordo medial

Ação principal: pele

Ação secundária: sistema reticular, comportamento, vias respiratórias

20. Ponto Mestre do Ombro (anterior-posterior)

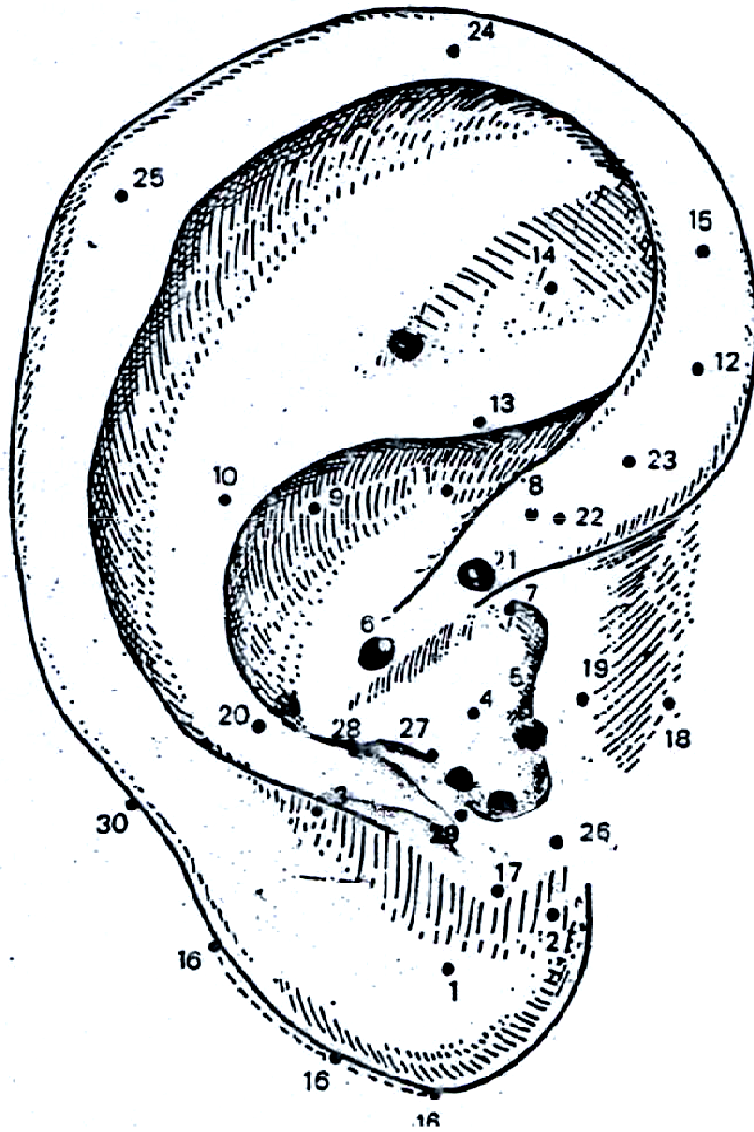
No ante-hélix ao nível do ponto da terceira vértebra cervical.

Ação: ombro

21. Ponto Mestre Zero (anterior)

Na incisura da raiz do hélix.

Ação: pavilhão auditivo externo.



ORDEM NUMÉRICA

- 1 – Olho
- 2 – Olfativo
- 3 – maxilar
- 4 – Pulmões
- 5 – Auditivo
- 6 – Estômago
- 7 – Garganta
- 8 – Gônadas
- 9 – Pâncreas-Baço
- 10 – Coração
- 11 – Biliar
- 12 – Retal
- 13 – Ciático
- 14 – Joelho
- 15 – Rim
- 16 – Trigêmeo
- 17 – Agressividade
- 18 – Trago
- 19 – Pele
- 20 – Ombro
- 21 – Zero
- 22 – Membro Inferior
- 23 – Membro Superior
- 24 – Alegre
- 25 – Darwin
- 26 – Siniese
- 27 – Ponto Cerebral
- 28 – Ponto Occipial
- 29 – Genital
- 30 – Medular

ORDEM ALFABÉTICA

- Auditivo 05
- Agressividade 17
- Alegria 24
- Biliar 11
- Coração 10
- Darwin 25
- Estômago 06
- Genital 29
- Joelho 14
- Gônadas 08
- Garganta 07
- Maxilar 03
- Membro Inferior 22
- Membro Superior 23
- Medular 30
- Olho 01
- Olfativo 02
- Ombro 20
- Pancreás-Baço 09
- Pele 19
- Ponto Cerebral 27
- Ponto Occipital 28
- Pulmões 04
- Retal 12
- Rim 15
- Ciático 13
- Sintese 26
- Trago 18
- Trigêmeo 16
- Zero 21

22. Ponto Mestre Membro Inferior (anterior)

A 1mm acima do ponto zero

Ação: motricidade do membro inferior e sensibilidade do mesmo membro.

23. Ponto Mestre Membro Superior (anterior)

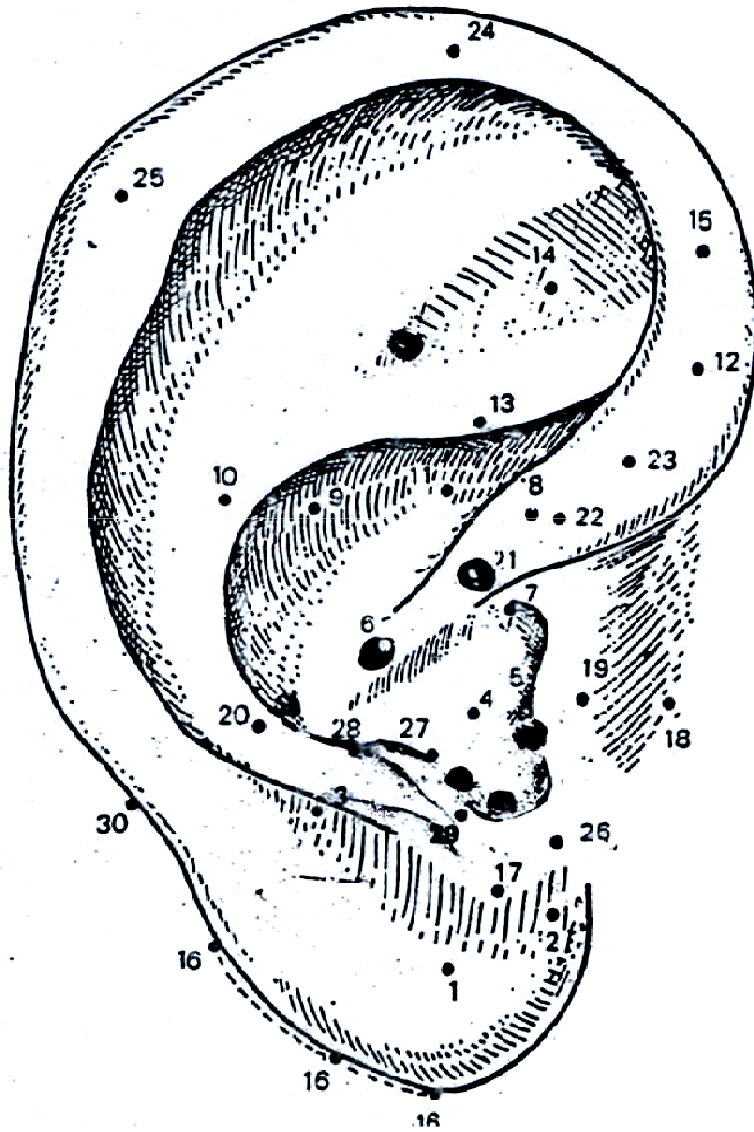
A 2 mm do ponto n° 22

Ação: sensibilidade do membro superior.

24. Ponto Mestre Alergia (bordo)

No ápice auricular e na face anterior no hélix, nível do ápex da orelha.

Ação: imunológica, afetividade.



ORDEM NUMÉRICA

- 1 – Olho
- 2 – Olfativo
- 3 – maxilar
- 4 – Pulmões
- 5 – Auditivo
- 6 – Estômago
- 7 – Garganta
- 8 – Gônadas
- 9 – Pâncreas-Baço
- 10 – Coração
- 11 – Biliar
- 12 – Retal
- 13 – Ciático
- 14 – Joelho
- 15 – Rim
- 16 – Trigêmeo
- 17 – Agressividade
- 18 – Trago
- 19 – Pele
- 20 – Ombro
- 21 – Zero
- 22 – Membro Inferior
- 23 – Membro Superior
- 24 – Alegre
- 25 – Darwin
- 26 – Siniese
- 27 – Ponto Cerebral
- 28 – Ponto Occipial
- 29 – Genital
- 30 – Medular

ORDEM ALFABÉTICA

- Auditivo 05
- Agressividade 17
- Alegria 24
- Biliar 11
- Coração 10
- Darwin 25
- Estômago 06
- Genital 29
- Joelho 14
- Gônadas 08
- Garganta 07
- Maxilar 03
- Membro Inferior 22
- Membro Superior 23
- Medular 30
- Olho 01
- Olfativo 02
- Ombro 20
- Pancreas-Baço 09
- Pele 19
- Ponto Cerebral 27
- Ponto Occipital 28
- Pulmões 04
- Retal 12
- Rim 15
- Ciático 13
- Sintese 26
- Trago 18
- Trigêmeo 16
- Zero 21

25. Ponto Mestre Darwin (bordo)

No tubérculo auricular (Darwin).

Ação: sensibilidade. Imunológica.

26. Ponto Mestre de Síntese (posterior)

Na junção mastóide da orelha, nível da porção superior e posterior do lóbulo.

Ação: geral, sensitiva, motora, psíquica.

27. Ponto Mestre Cerebral (anterior-linear)

No ápice do antitragus

Ação: talâmica, psiquismo.

28. Ponto Mestre Occipital (anterior-posterior)

No limite entre antitragus-ante-hélix.

Ação: sensibilidade e motora mesodérmica.

29. Ponto Mestre Genital (anterior-posterior)

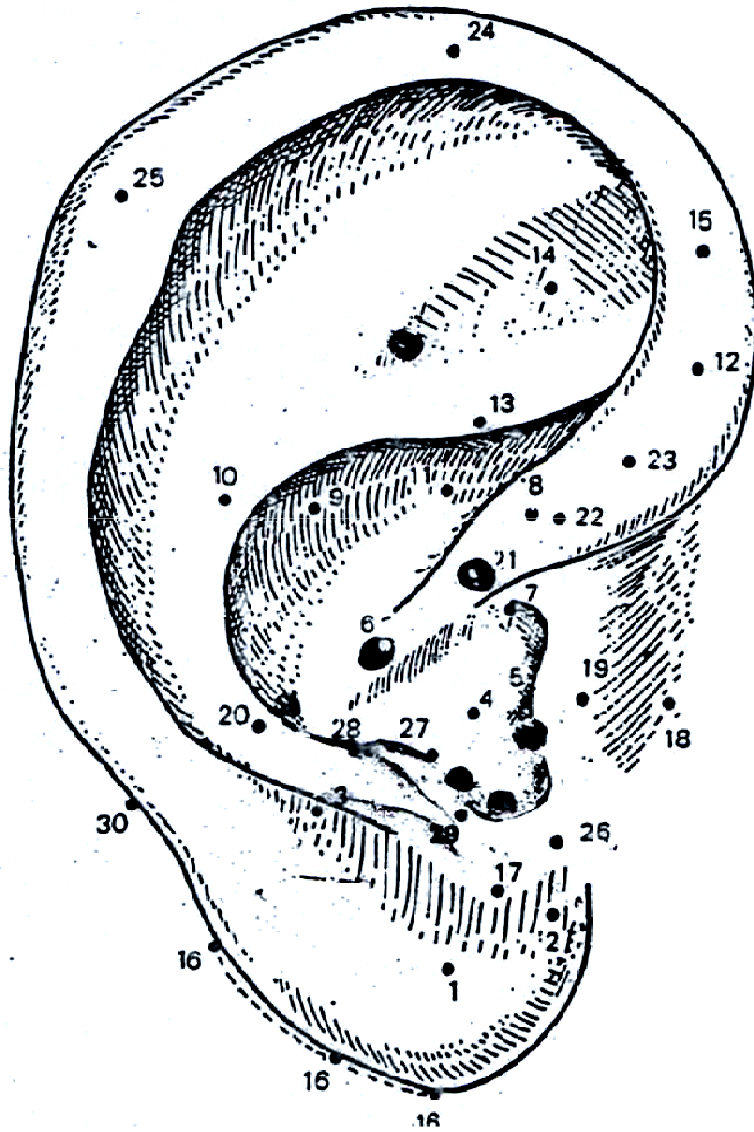
Na extremidade anterior do antitragus.

Ação: genital externa, olho, libido.

30. Ponto Mestre Medular (bordo)

No bordo do hélix, nível da projeção de reta (ponto 21-20)

Ação: sistema nervoso periférico, imunológica

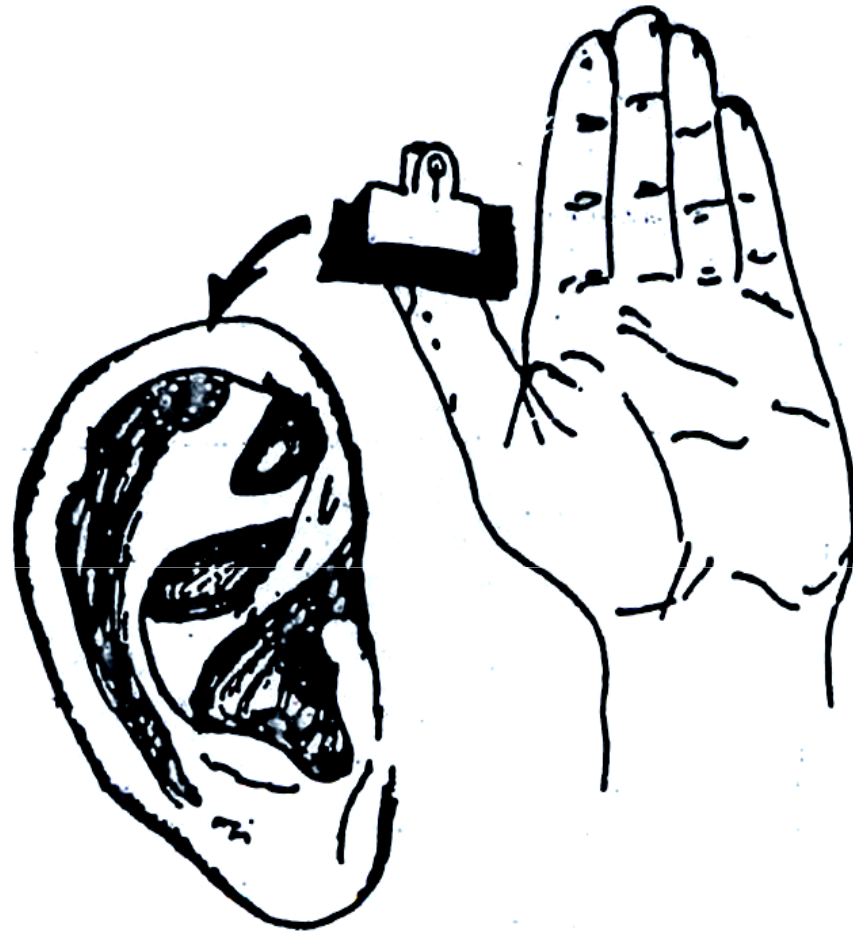


ORDEM NUMÉRICA

- 1 – Olho
- 2 – Olfativo
- 3 – maxilar
- 4 – Pulmões
- 5 – Auditivo
- 6 – Estômago
- 7 – Garganta
- 8 – Gônadas
- 9 – Pâncreas-Baço
- 10 – Coração
- 11 – Biliar
- 12 – Retal
- 13 – Ciático
- 14 – Joelho
- 15 – Rim
- 16 – Trigêmeo
- 17 – Agressividade
- 18 – Trago
- 19 – Pele
- 20 – Ombro
- 21 – Zero
- 22 – Membro Inferior
- 23 – Membro Superior
- 24 – Alegre
- 25 – Darwin
- 26 – Siniese
- 27 – Ponto Cerebral
- 28 – Ponto Occipial
- 29 – Genital
- 30 – Medular

ORDEM ALFABÉTICA

- | | |
|-----------------|----|
| Auditivo | 05 |
| Agressividade | 17 |
| Alegria | 24 |
| Biliar | 11 |
| Coração | 10 |
| Darwin | 25 |
| Estômago | 06 |
| Genital | 29 |
| Joelho | 14 |
| Gônadas | 08 |
| Garganta | 07 |
| Maxilar | 03 |
| Membro Inferior | 22 |
| Membro Superior | 23 |
| Medular | 30 |
| Olho | 01 |
| Olfativo | 02 |
| Ombro | 20 |
| Pancreás-Baço | 09 |
| Pele | 19 |
| Ponto Cerebral | 27 |
| Ponto Occipital | 28 |
| Pulmões | 04 |
| Retal | 12 |
| Rim | 15 |
| Ciático | 13 |
| Sintese | 26 |
| Trago | 18 |
| Trigêmeo | 16 |
| Zero | 21 |



O reflexo Vásculo-Neural (de Noiger) na Orelha

Relação Somatotópica

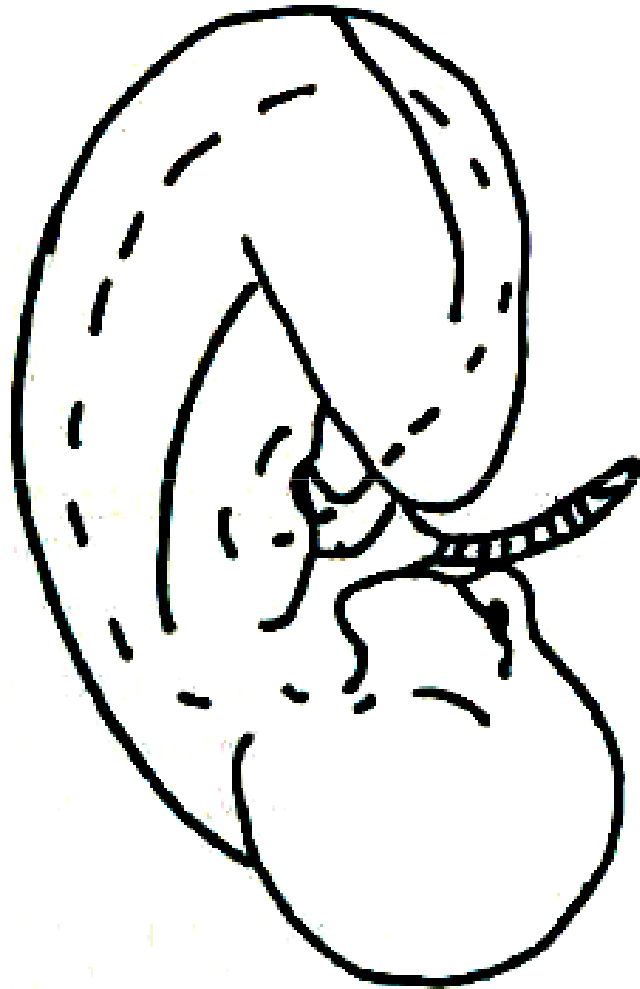
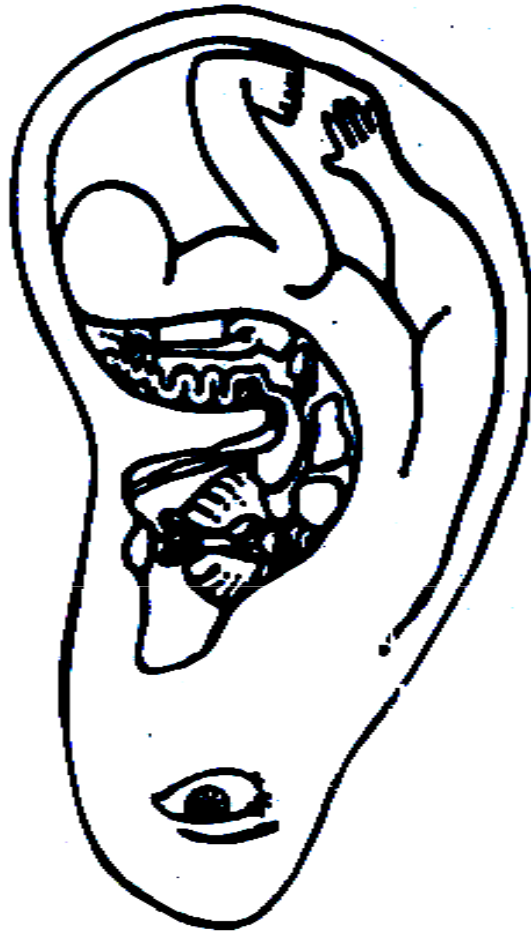

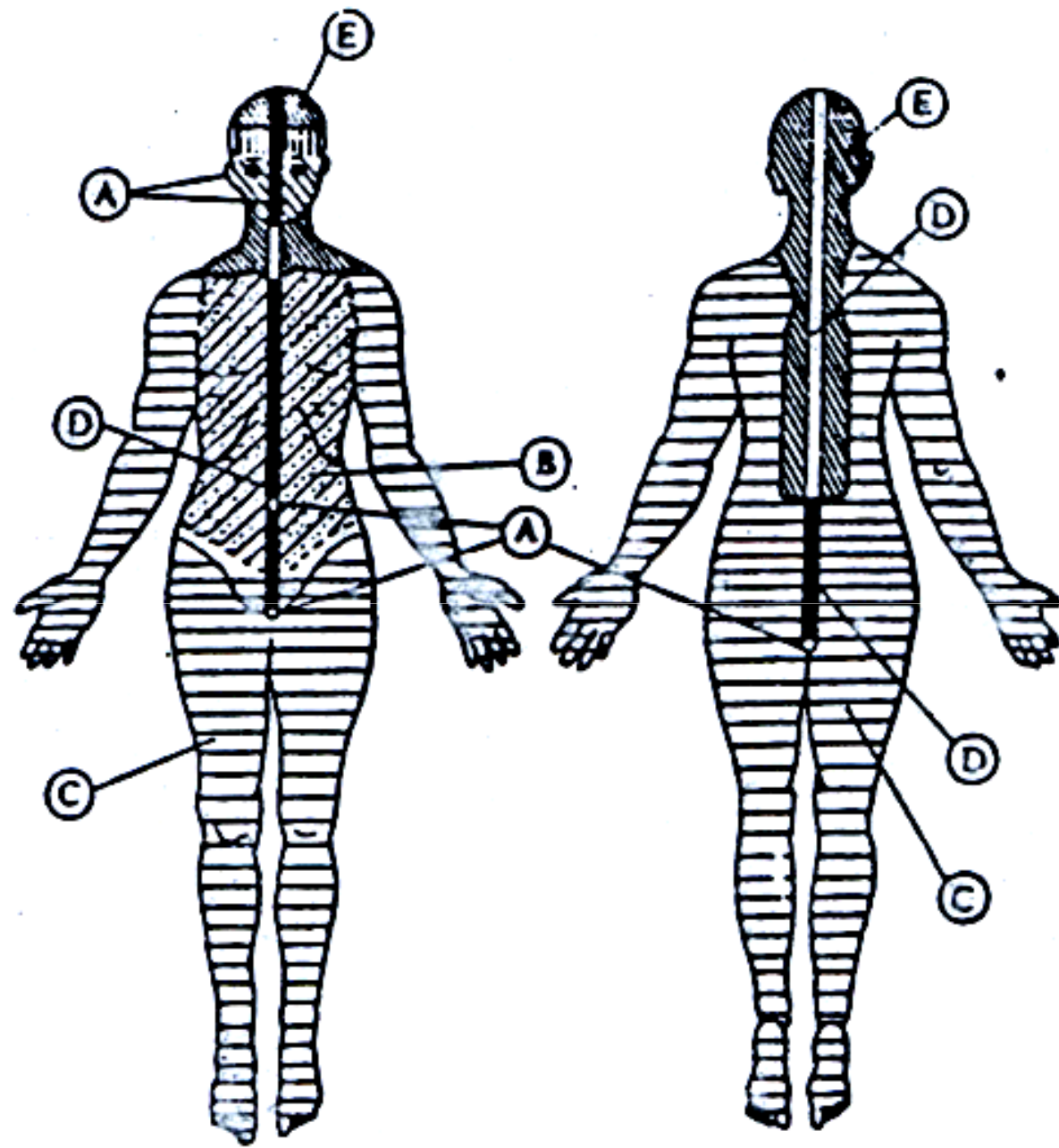
Imagem do feto no pavilhão auricular

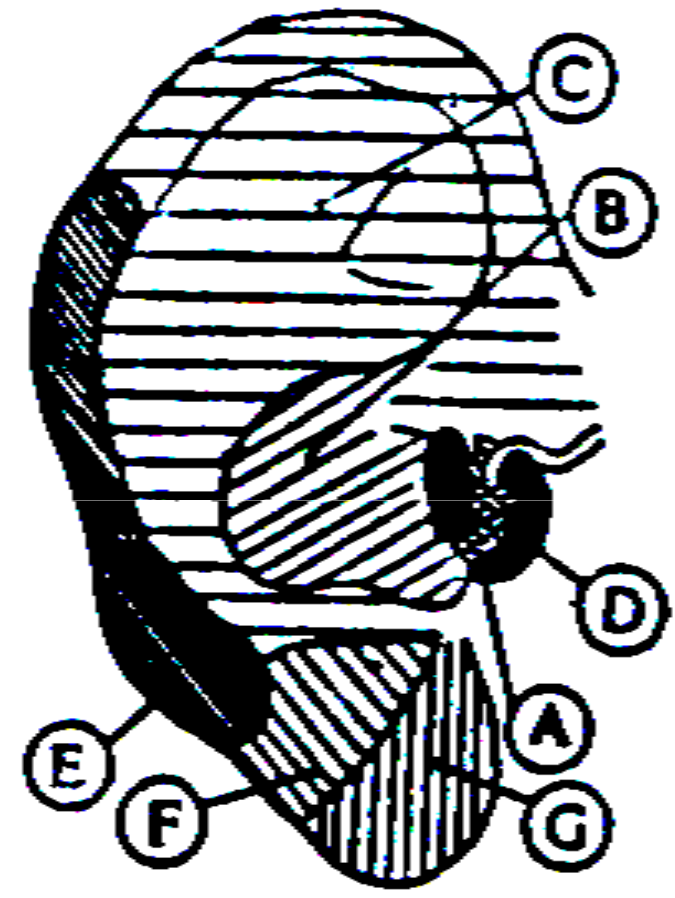
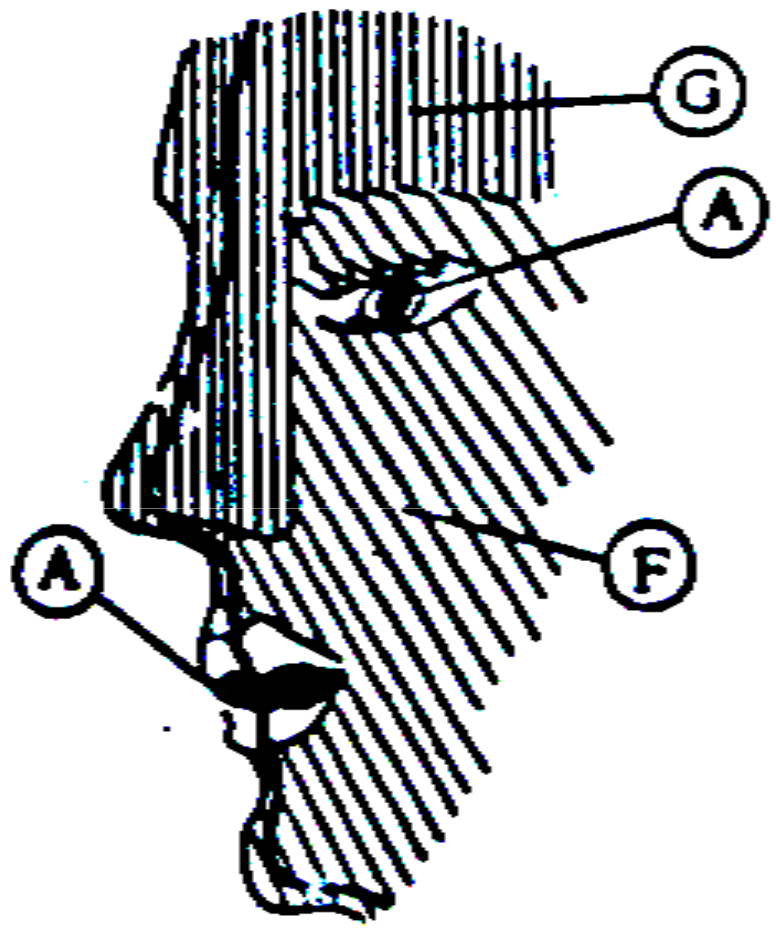


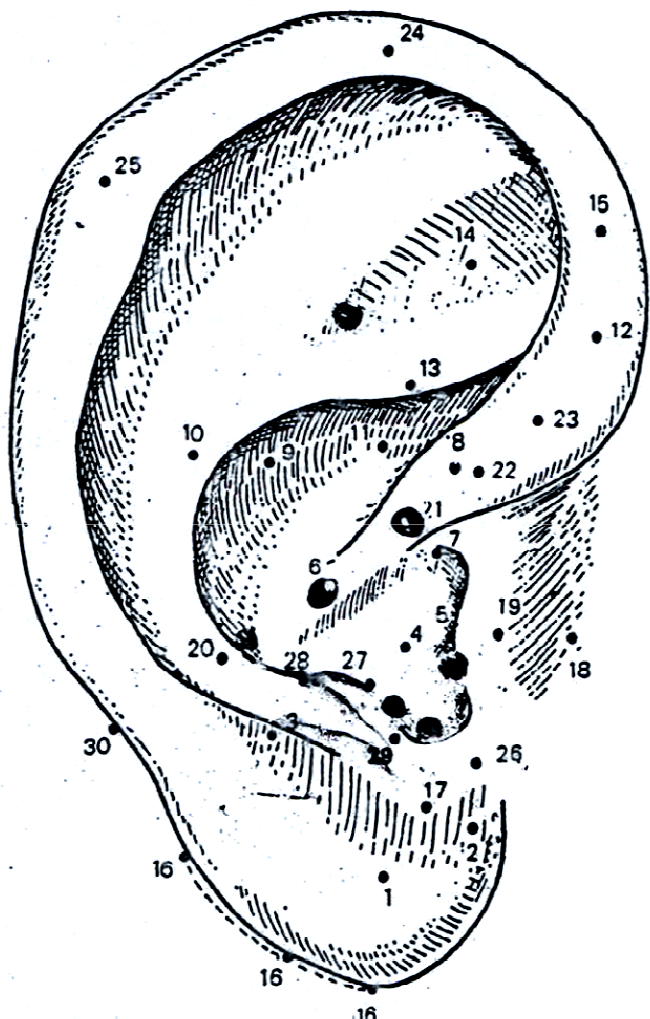
*Representação do Feto
no Pavilhão Auricular.*



*Disposição gráfica dos
Órgãos no Pavilhão.*







ORDEM NUMÉRICA

- 1 – Olho
- 2 – Olfativo
- 3 – maxilar
- 4 – Pulmões
- 5 – Auditivo
- 6 – Estômago
- 7 – Garganta
- 8 – Gônadas
- 9 – Pâncreas-Baço
- 10 – Coração
- 11 – Biliar
- 12 – Retal
- 13 – Ciático
- 14 – Joelho
- 15 – Rim
- 16 – Trigêmeo
- 17 – Agressividade
- 18 – Trago
- 19 – Pele
- 20 – Ombro
- 21 – Zero
- 22 – Membro Inferior
- 23 – Membro Superior
- 24 – Alegre
- 25 – Darwin
- 26 – Siniese
- 27 – Ponto Cerebral
- 28 – Ponto Occipial
- 29 – Genital
- 30 – Medular

ORDEM ALFABÉTICA

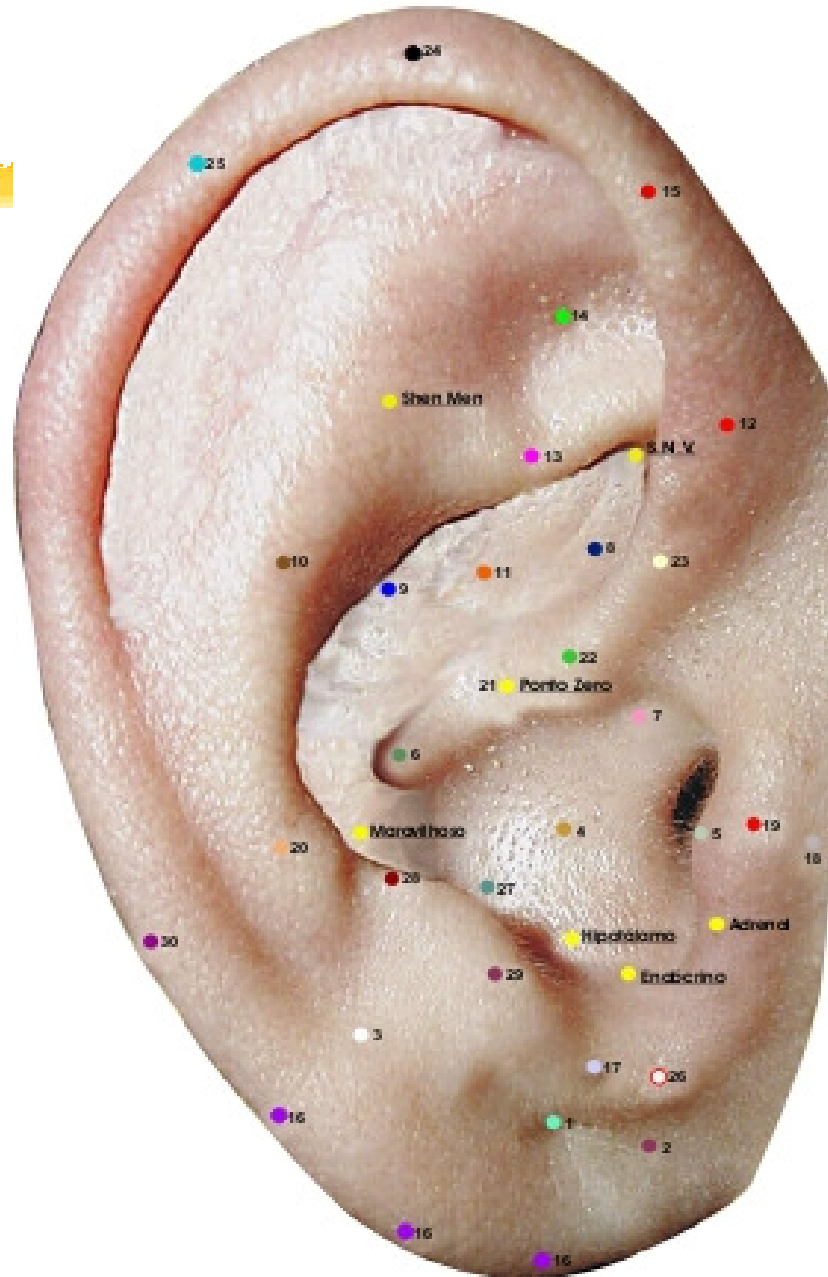
- Auditivo 05
- Agressividade 17
- Alegria 24
- Biliar 11
- Coração 10
- Darwin 25
- Estômago 06
- Genital 29
- Joelho 14
- Gônadas 08
- Garganta 07
- Maxilar 03
- Membro Inferior 22
- Membro Superior 23
- Medular 30
- Olho 01
- Olfativo 02
- Ombro 20
- Pancreás-Baço 09
- Pele 19
- Ponto Cerebral 27
- Ponto Occipital 28
- Pulmões 04
- Retal 12
- Rim 15
- Ciático 13
- Sintese 26
- Trago 18
- Trigêmeo 16
- Zero 21



PONTOS DE COMANDO



MAPA AURICULAR ESCOLA FRANCESA



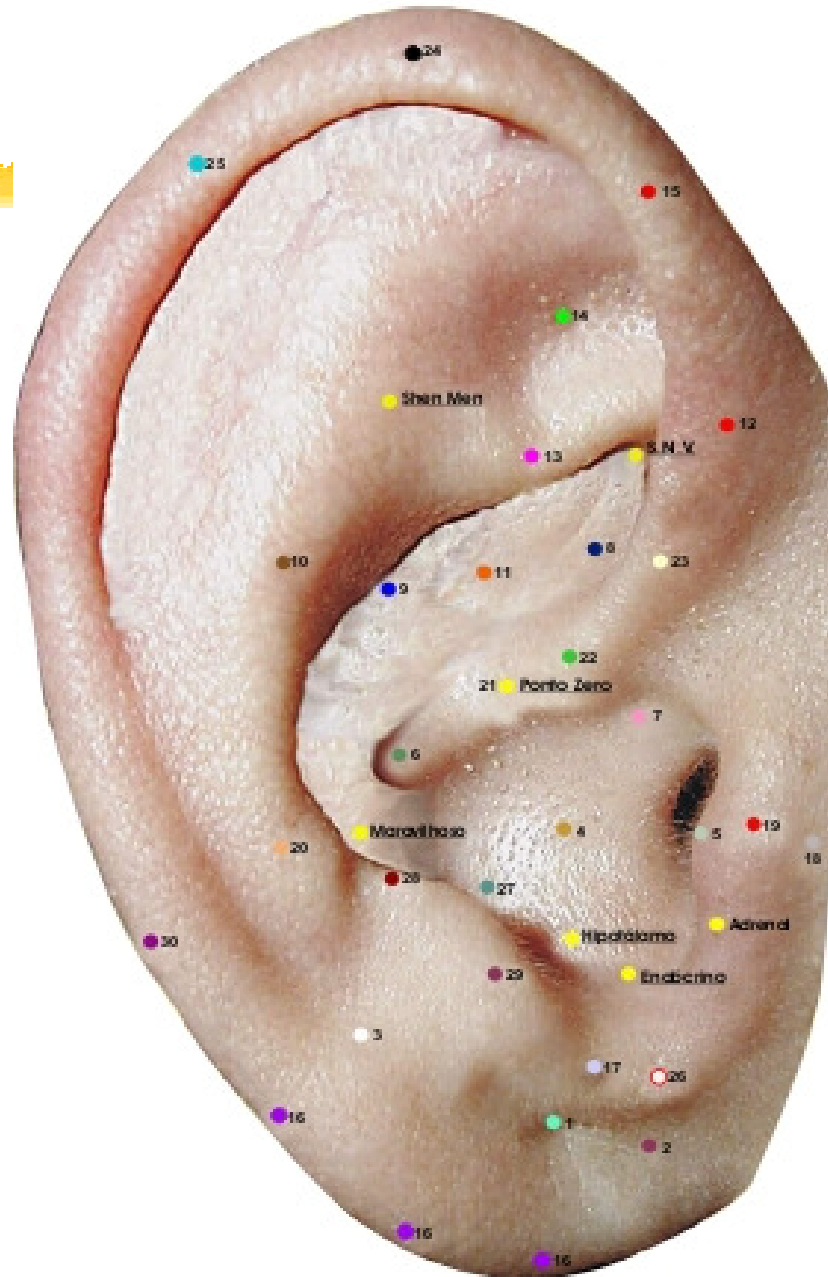


1. Ponto Zero (Ponto Mestre: 21)

Centro anatomofisiológico do pavilhão, situa-se no sulco da raiz do hélix. Ação: Psicossomática. Pavilhão da orelha.



MAPA AURICULAR ESCOLA FRANCESA



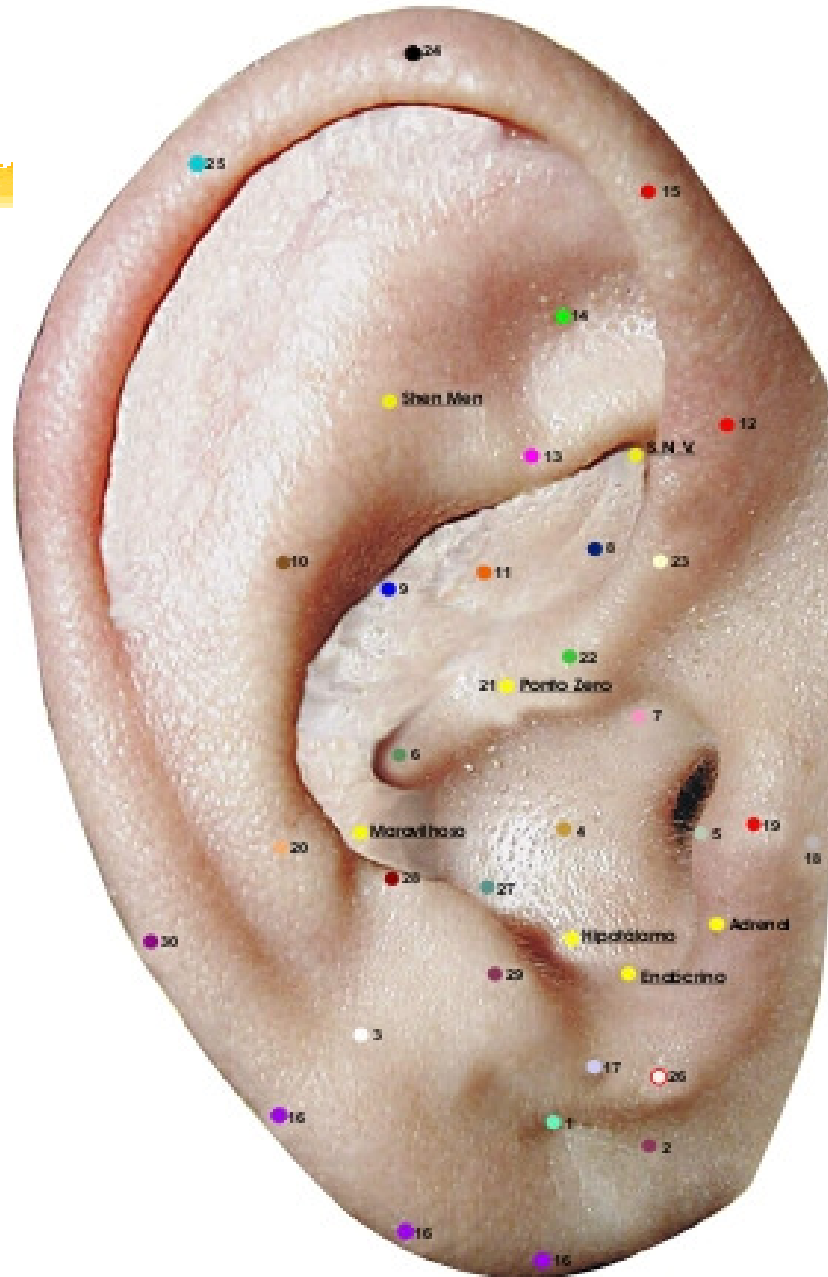


2. Ponto Shen Men (Porta da Alma)

Vértice da fossa triangular no encontro das raízes superiores e inferior do ante-hélix. Ação: ponto de ação geral somático e psicofisiológico, ansiolítico, sedativo, analgésico, imune.



MAPA AURICULAR ESCOLA FRANCESA



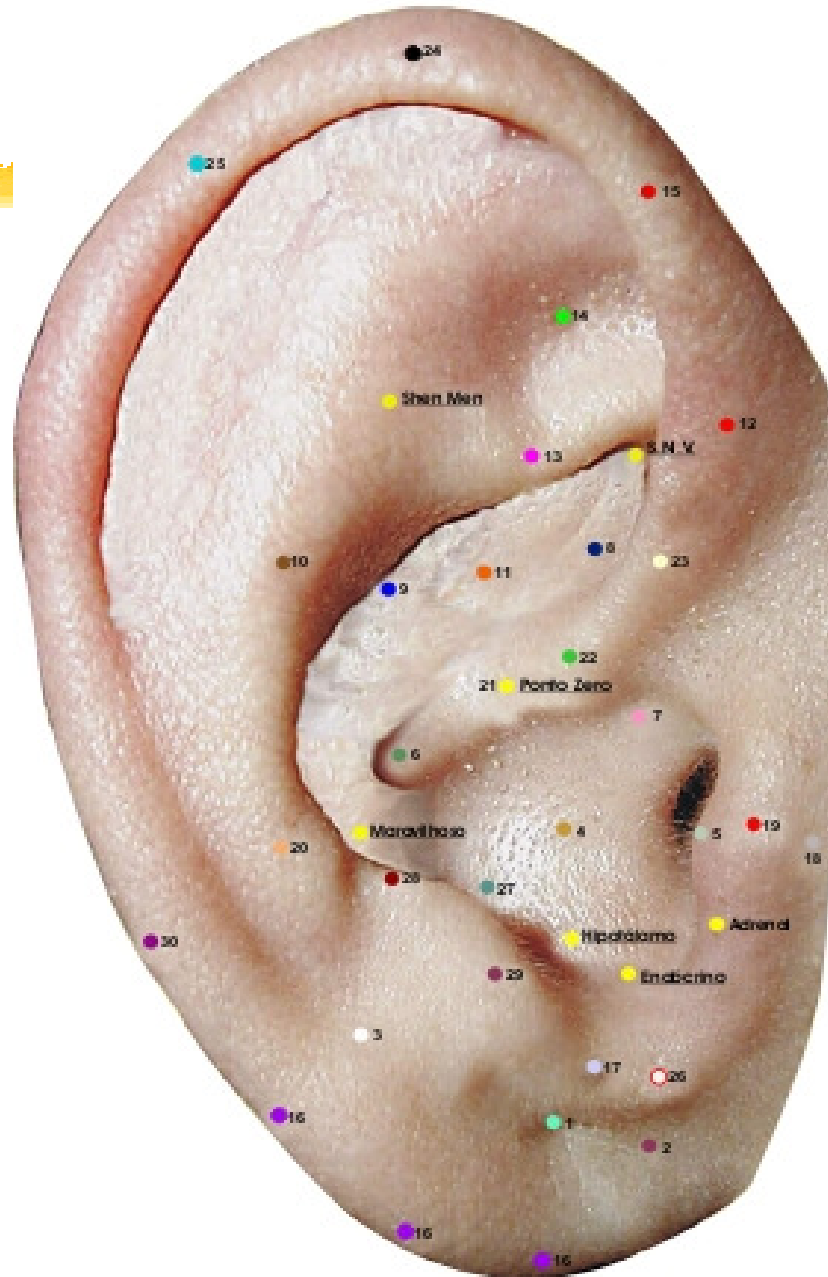
3. Ponto SNV (Ponto Simpático)

Ponto de intersecção da raiz inferior do anti-hélix com a face interior do hélix.

Ação: sistema nervoso autonômico. Efeitos: analgésico, relaxante, equilíbrio neurovegetativo.



MAPA AURICULAR ESCOLA FRANCESA



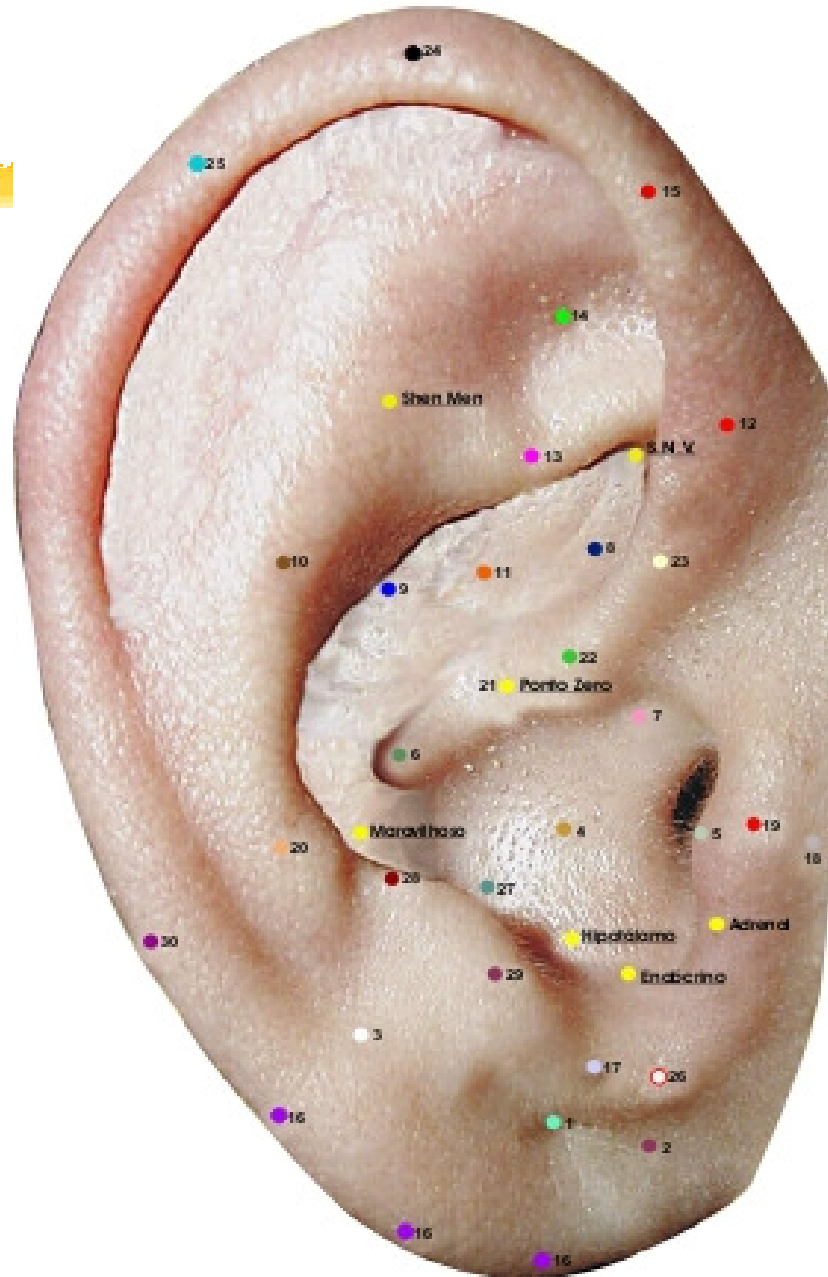
4. Ponto Hipotálamo.

Ponto de intersecção da parede interna do antitragus com a concha inferior, na sua região medial.

Ação: hipotalâmica hemilateral, mecanismos psicofisiológicos, imunitária, antiinflamatória, analgésica.



MAPA AURICULAR ESCOLA FRANCESA





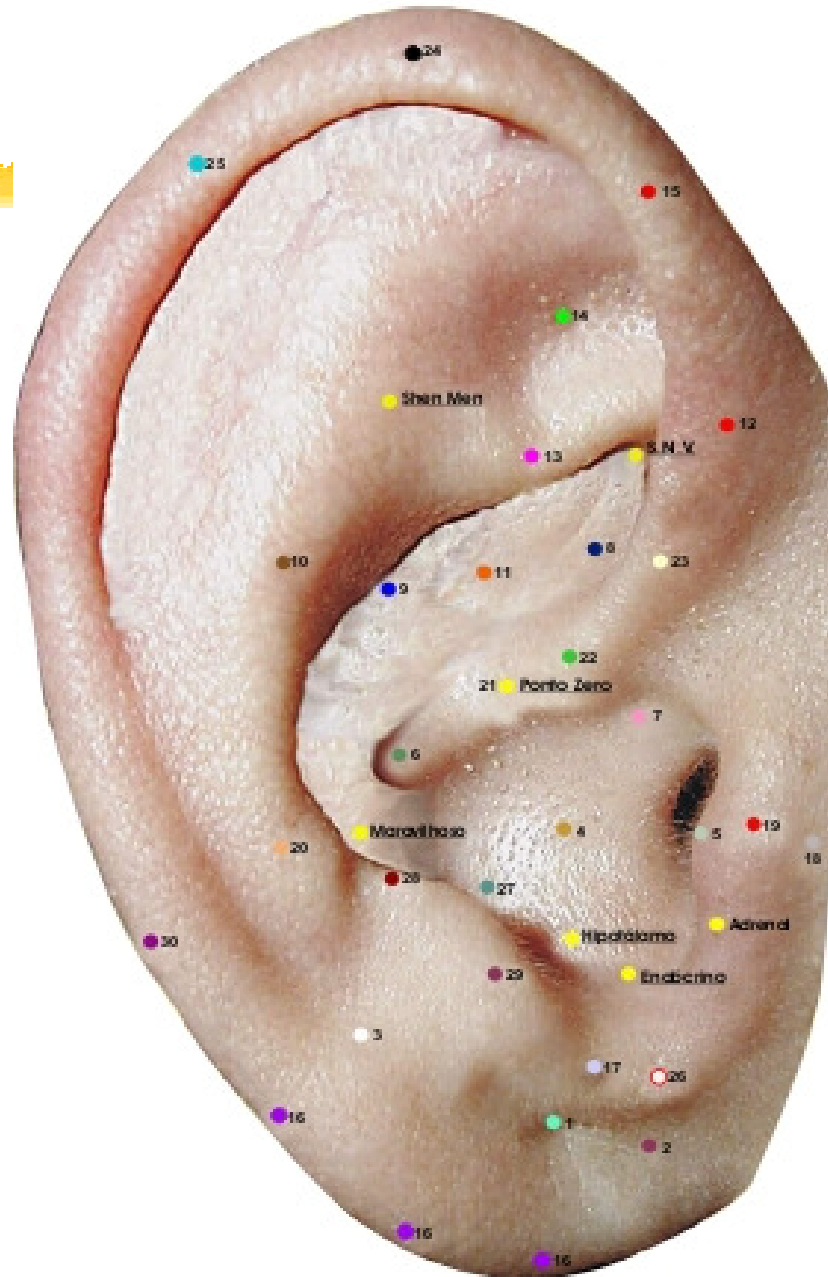
5.Ponto Endócrino

Ponto de união do meio da incisura intertragus com concha.

Ação: sistema endócrino, principalmente tireóide e paratireóide;
distúrbios do crescimento.



MAPA AURICULAR ESCOLA FRANCESA





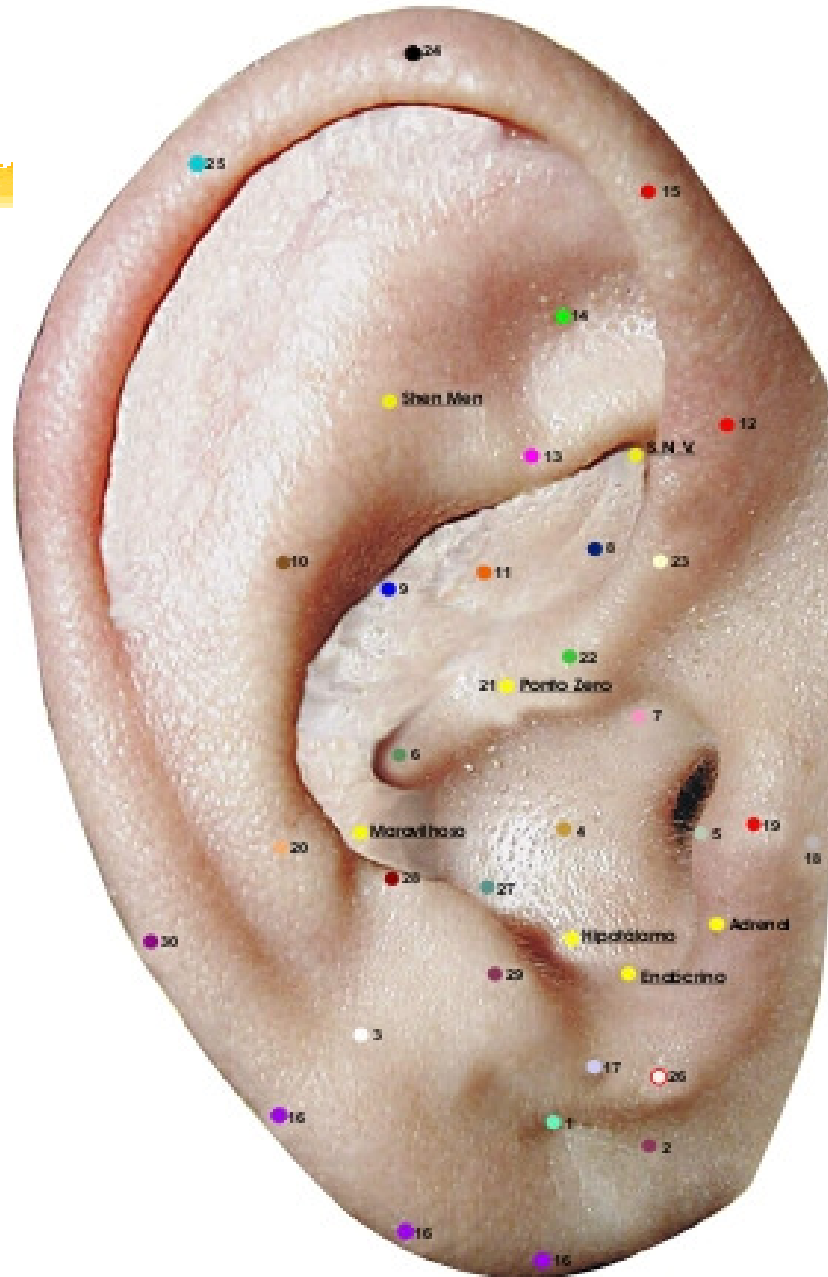
6.Ponto Maravilhoso

Ponto de encontro do anti-hélix com raiz do hélix

Ação: hepato-vesicular.



MAPA AURICULAR ESCOLA FRANCESA





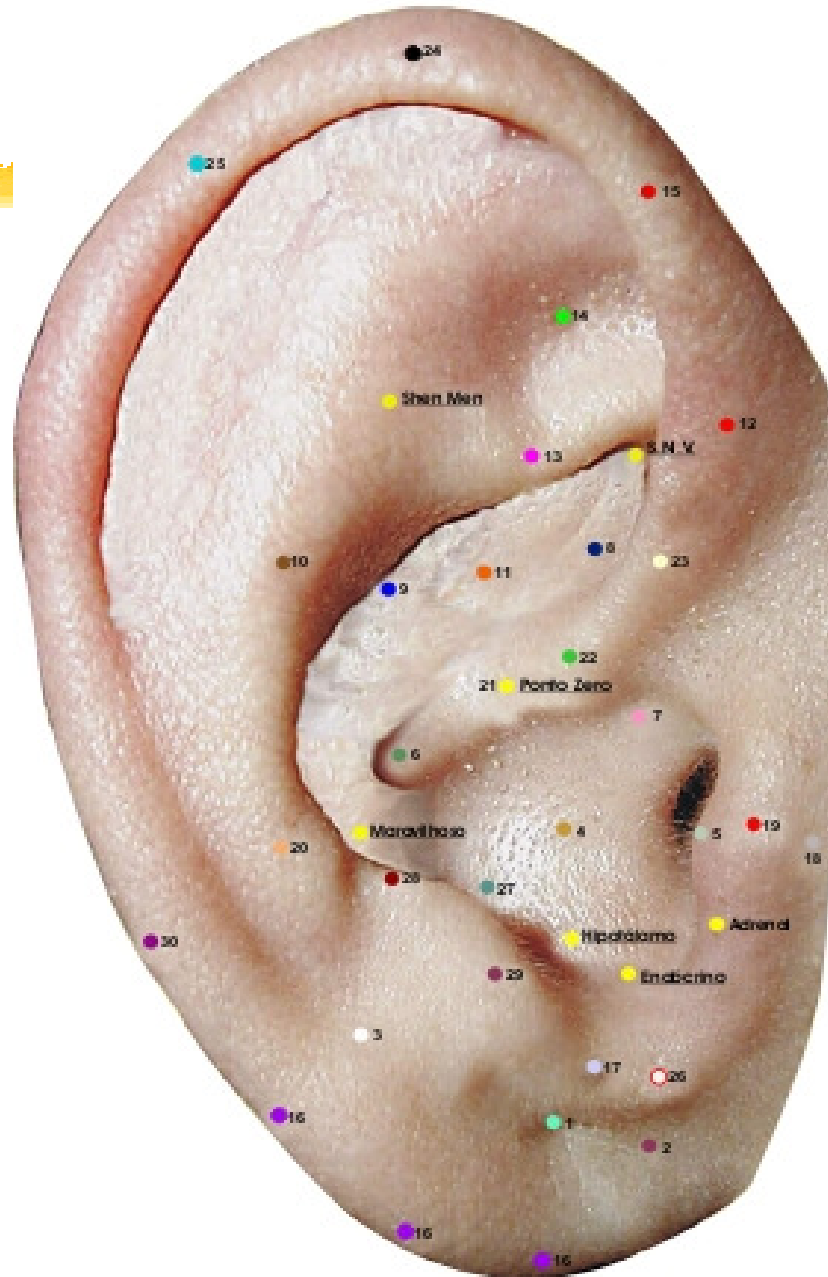
7.Ponto Adrenal

Tubérculo inferior do bordo tragiano

Ação: neuro-hormonal (corticóides), analgésica coagulante e imunológica, antiinfecçiosa, antiinflamatória, ansiolítica.



MAPA AURICULAR ESCOLA FRANCESA

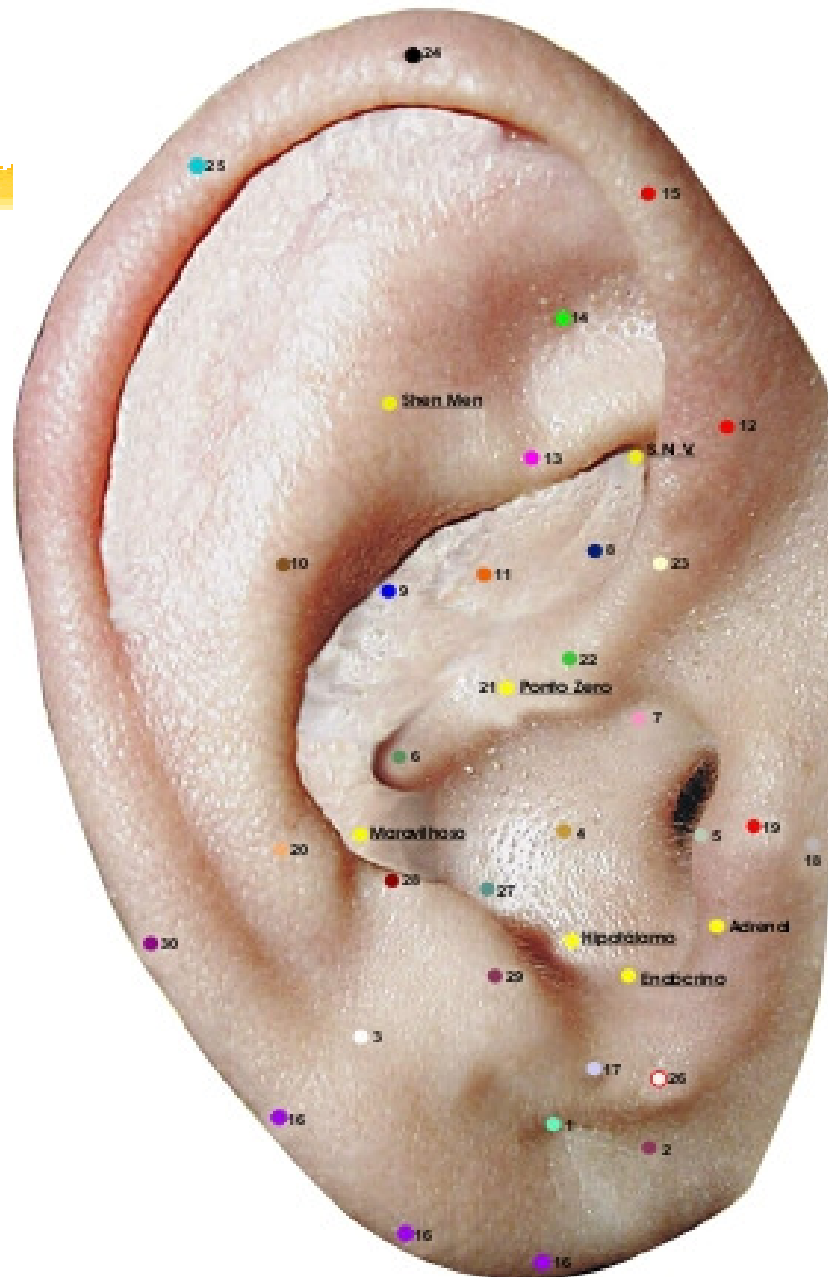




PONTOS MESTRES AURICULARES



MAPA AURICULAR ESCOLA FRANCESA



1. Ponto Olho (anterior-posterior)

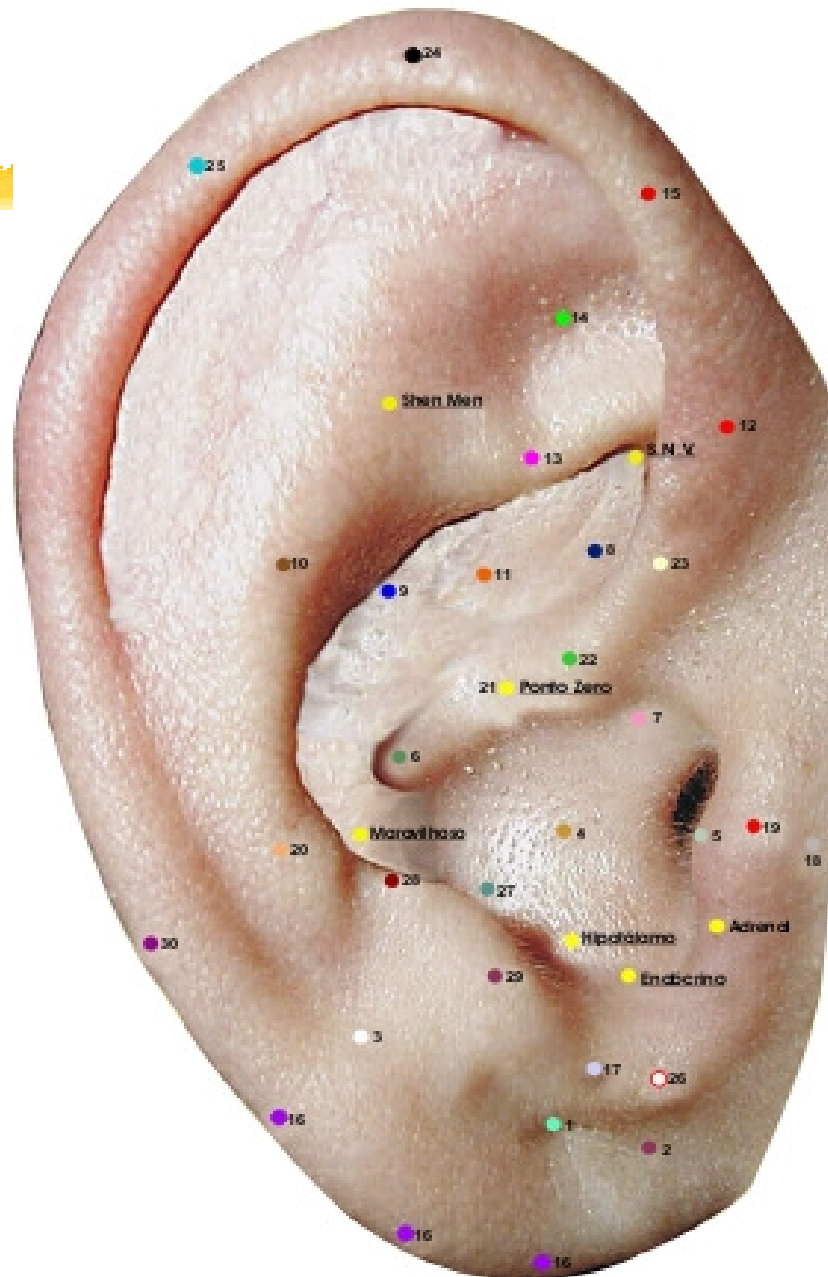
Centro do lóbulo

Ação principal: olhos.

Ação secundária: SNA, sonho, tônus, digestiva.



MAPA AURICULAR ESCOLA FRANCESA



2. Ponto Olfato (anterior-posterior)

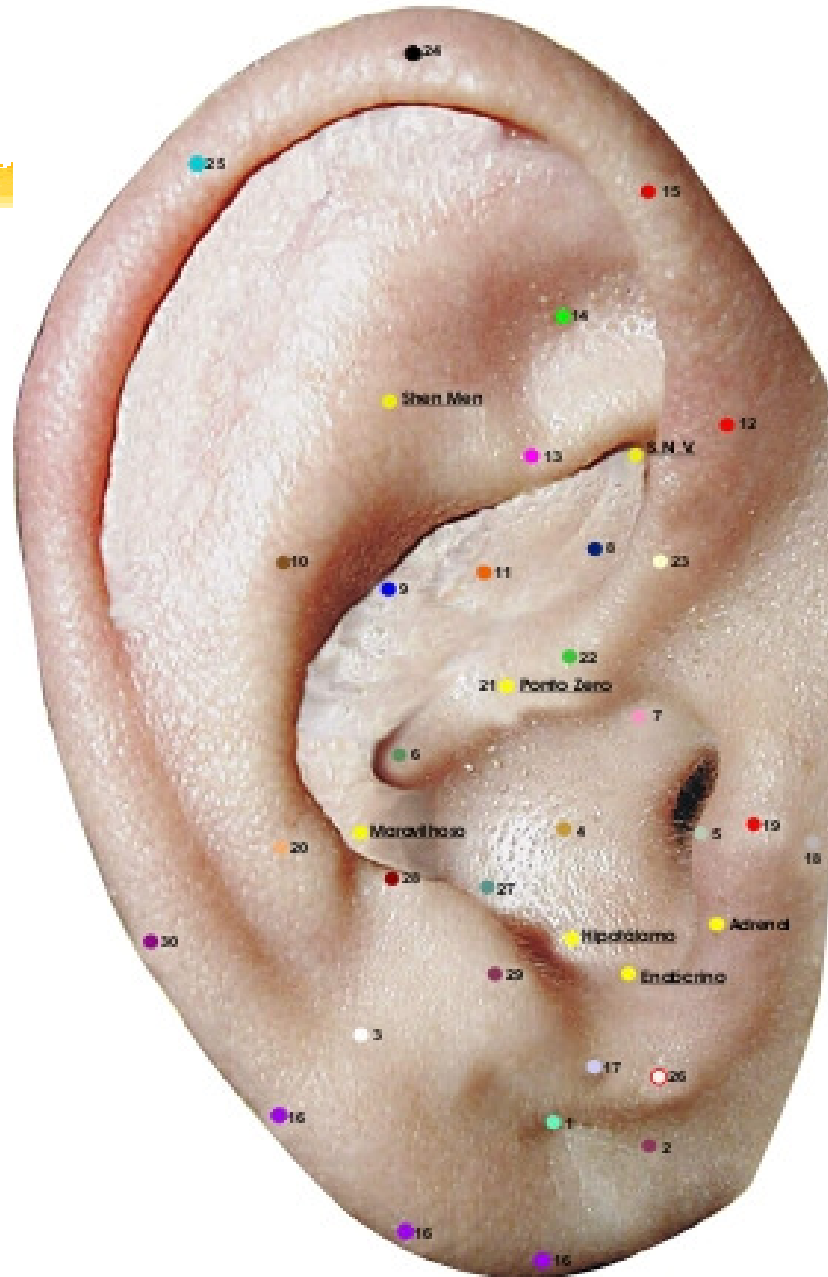
Abaixo do sulco pré-lobular.

Ação principal: nariz, afetividade

Ação secundária: fígado, alergia, asma, vias respiratórias.



MAPA AURICULAR ESCOLA FRANCESA



3. Ponto Maxilar (anterior-posterior)

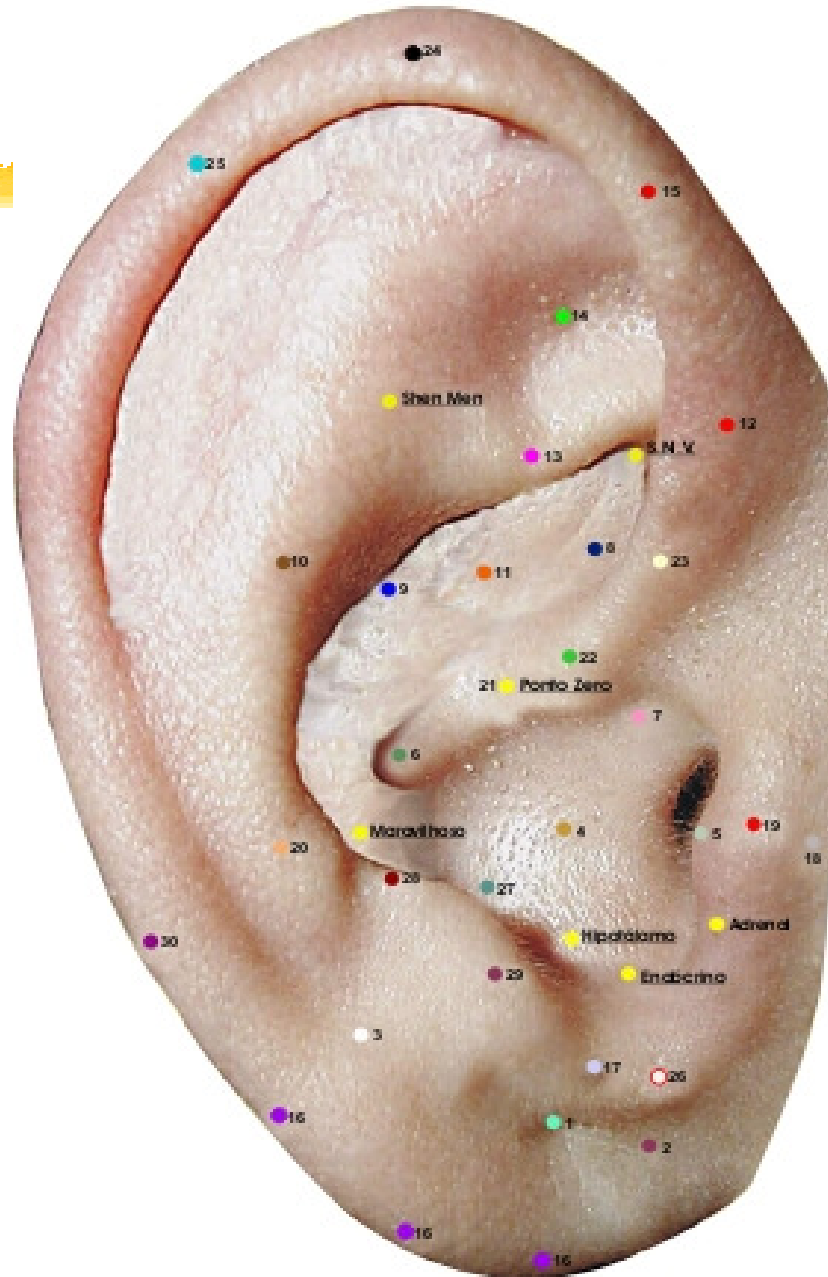
No limite entre porção inferior da fossa escafa com o lóbulo.

Ação principal: dentes.

Ação secundária: membro superior, bexiga, libido, extremidades, gengivite, periodontite, analgésico para a região maxilar.



MAPA AURICULAR ESCOLA FRANCESA



4. Ponto Pulmão (anterior-posterior)

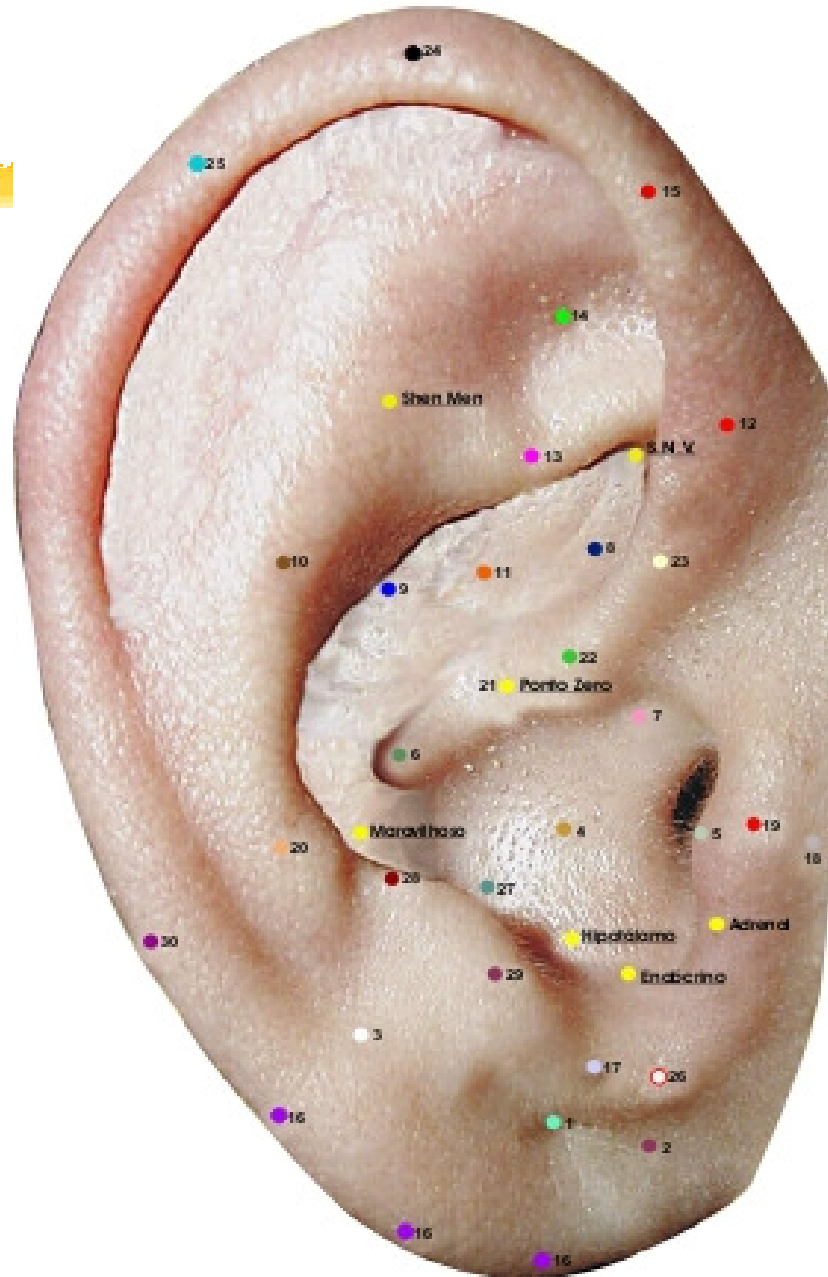
No centro da hemiconcha inferior.

Ação principal: aparelho respiratório.

Ação secundária: sistema nervoso, pele, mucosa e digestivas;
angústia, depressão.



MAPA AURICULAR ESCOLA FRANCESA



5. Ponto Auditivo (bordo)

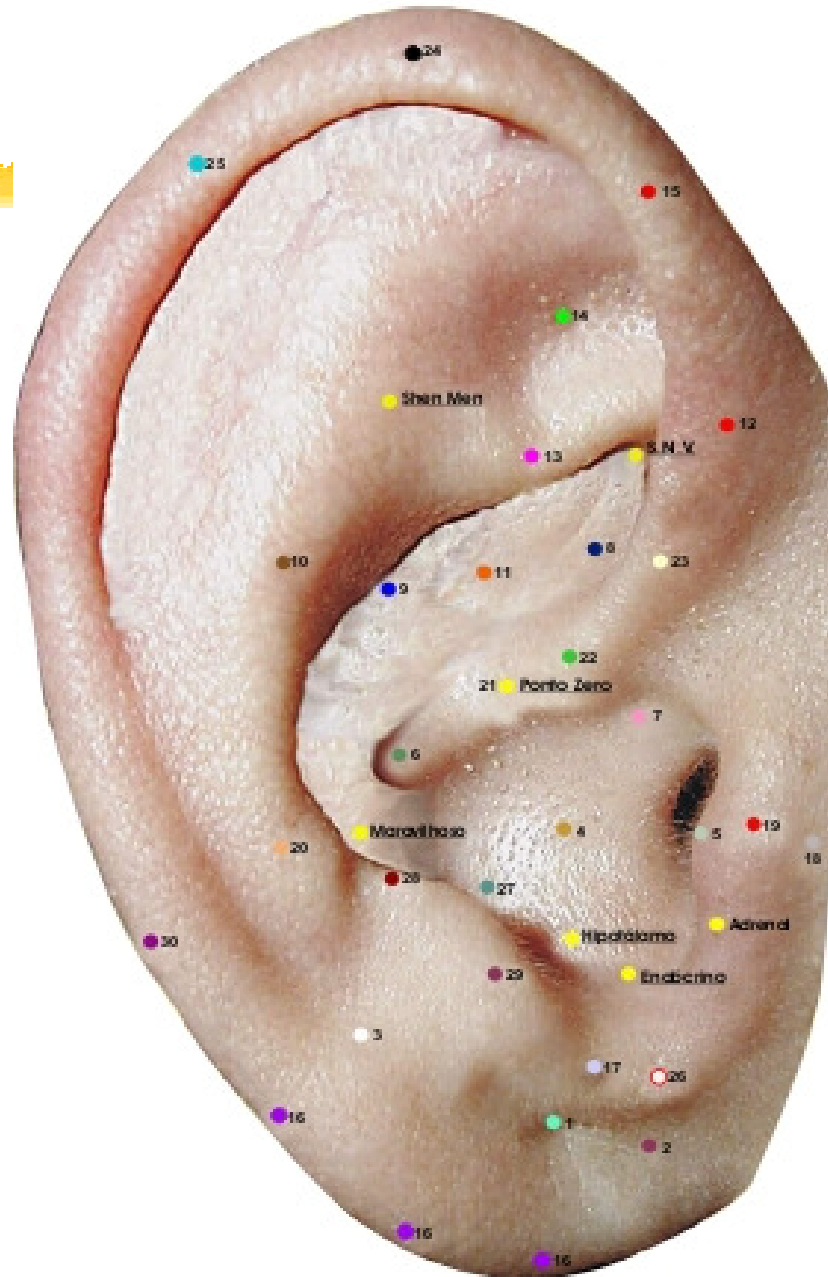
Bordo do tragus, sobre o tubérculo superior.

Ação principal: N. Auditivo.

Ação secundária: afetividade, metabolismo celular.



MAPA AURICULAR ESCOLA FRANCESA



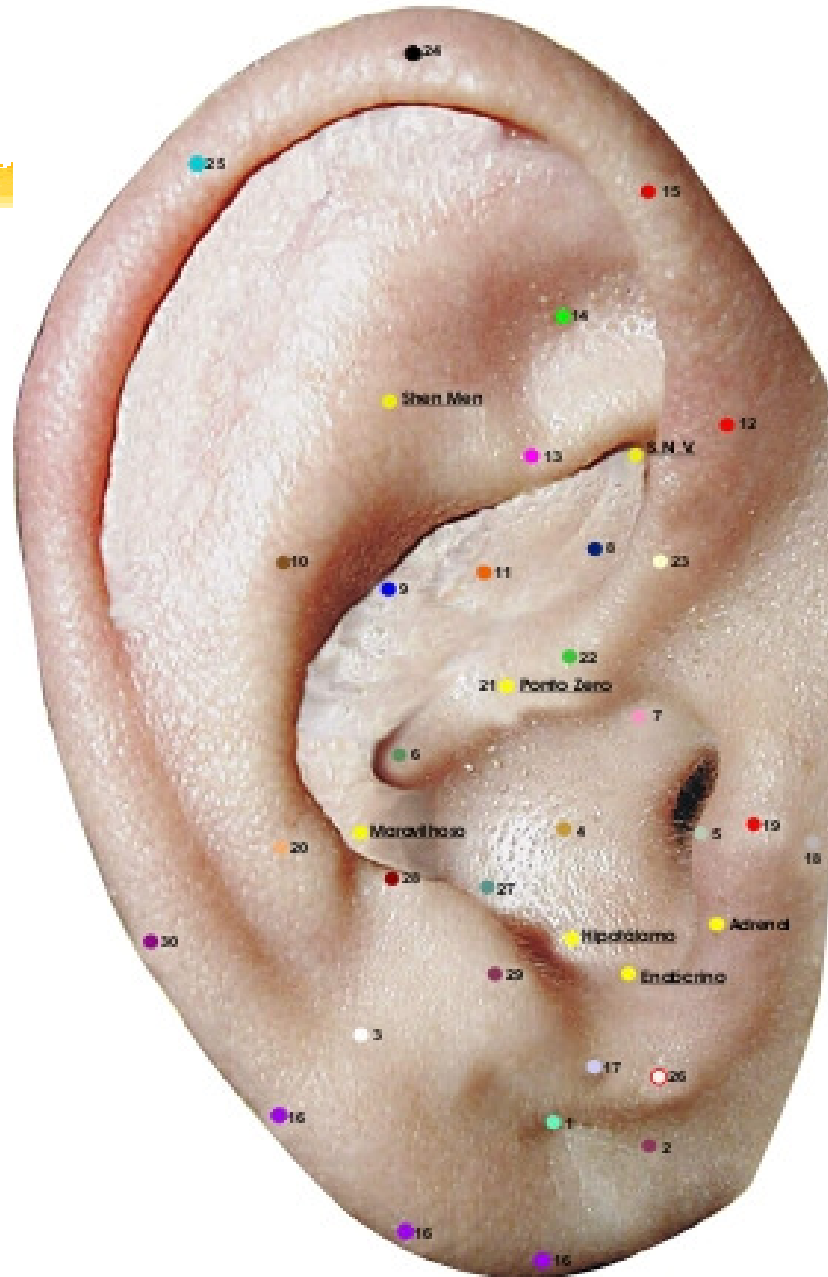
6. Ponto Estômago (anterior-posterior)

Na raiz do hélix entre a incisura do hélix e a parede medial do ante-hélix.

Ação secundária: vísceras abdominais, emotividade, ansiedade, obesidade, gastrite.



MAPA AURICULAR ESCOLA FRANCESA



7. Ponto Garganta (anterior)

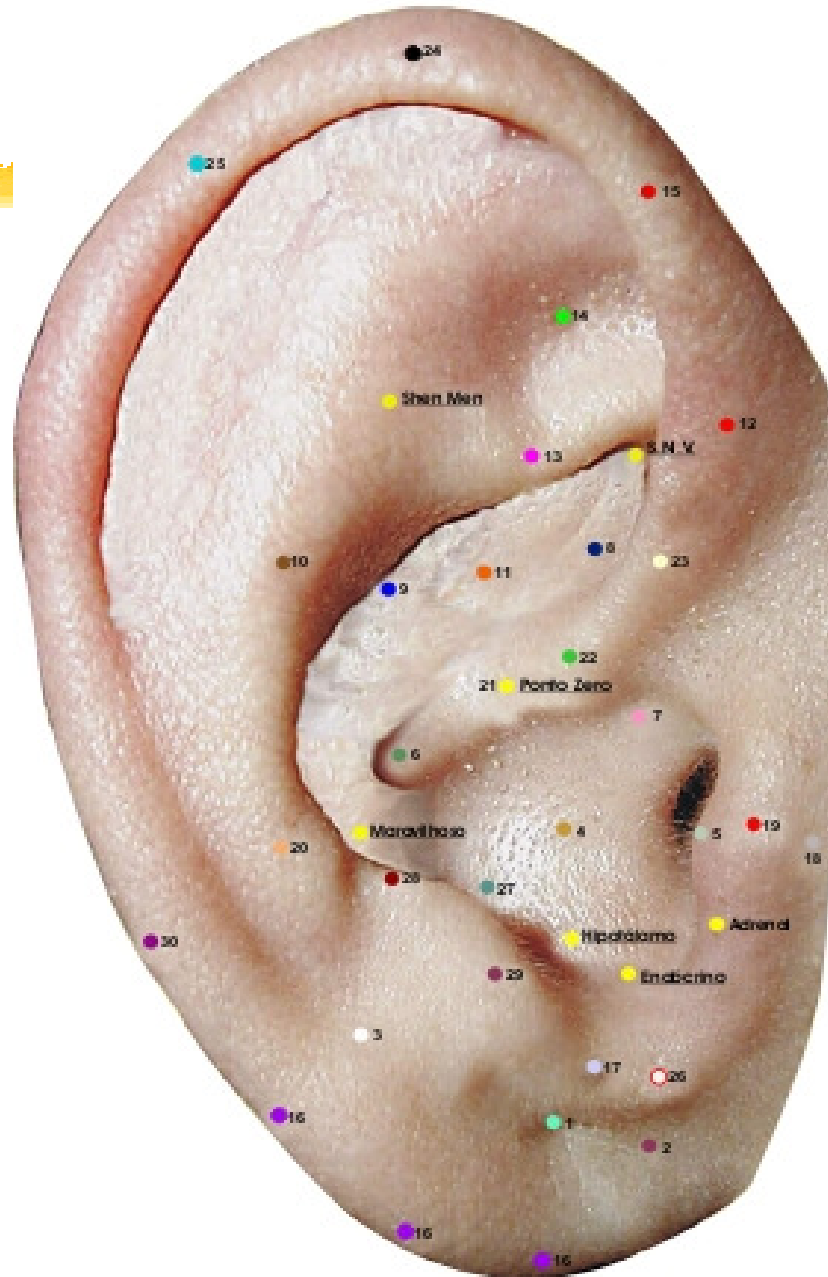
Na incisura supratragiana

Ação principal: orofaringe.

Ação secundária: afetividade, genitália.



MAPA AURICULAR ESCOLA FRANCESA



8. Ponto Gônadas (anterior-posterior)

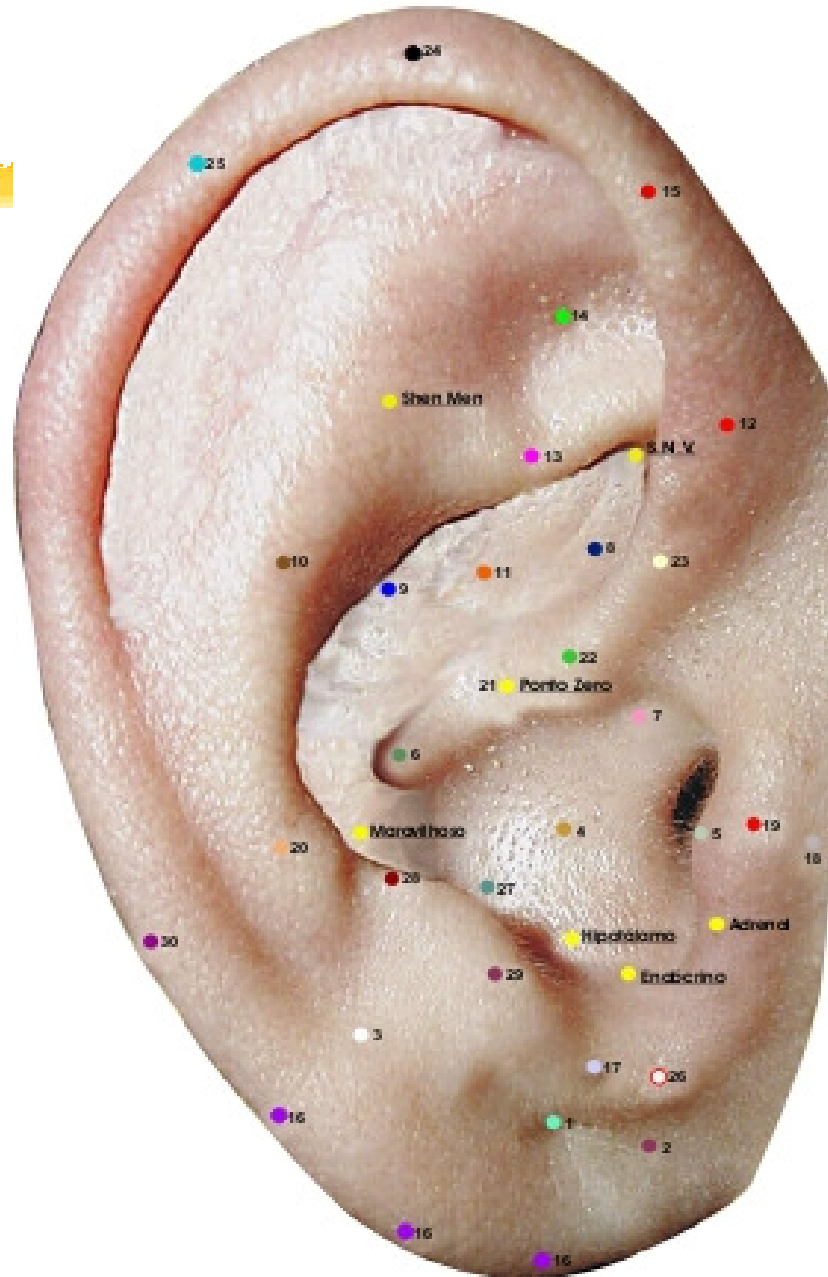
No limite entre a porção inferior e a porção média do hélix.

Ação principal: genital

Ação secundária: afetividade, atua sobre a libido.



MAPA AURICULAR ESCOLA FRANCESA



9. Ponto Baço-Pâncreas (anterior)

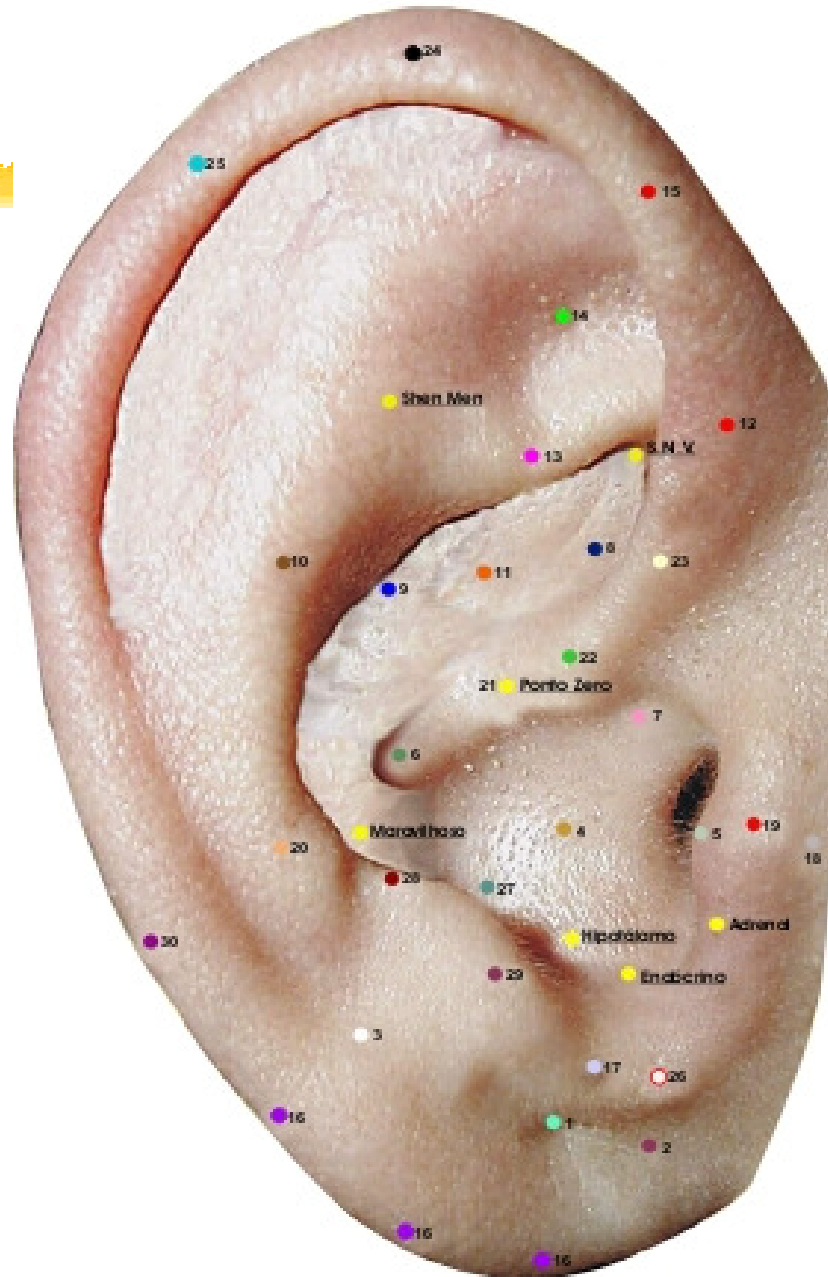
No centro do um terço posterior da concha superior

Ação principal: Baço e pâncreas exócrino.

Ação secundária: equilíbrio, SNV, afetividade, digestiva, sistema imunológico e muscular.



MAPA AURICULAR ESCOLA FRANCESA



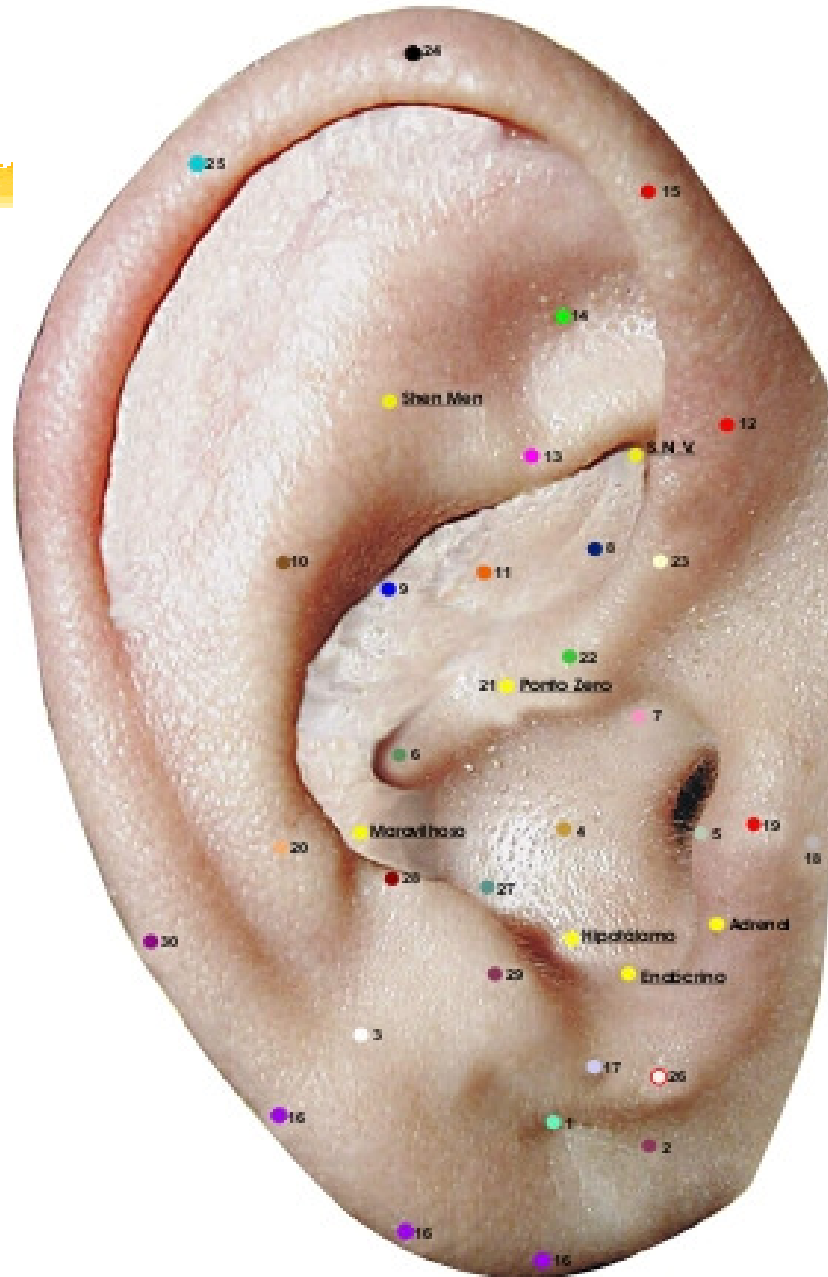
10. Ponto Coração (anterior-posterior)

No ante-hélix sobre a linha imaginária que passa do ponto zero a T4.

Ação: ansiolítico, circulatório, vascular, digestivo e língua.



MAPA AURICULAR ESCOLA FRANCESA



11. Ponto Biliar (anterior direito)

Na concha superior, no limite entre a parte média e a superior desta a meia distância entre a raiz do hélix.

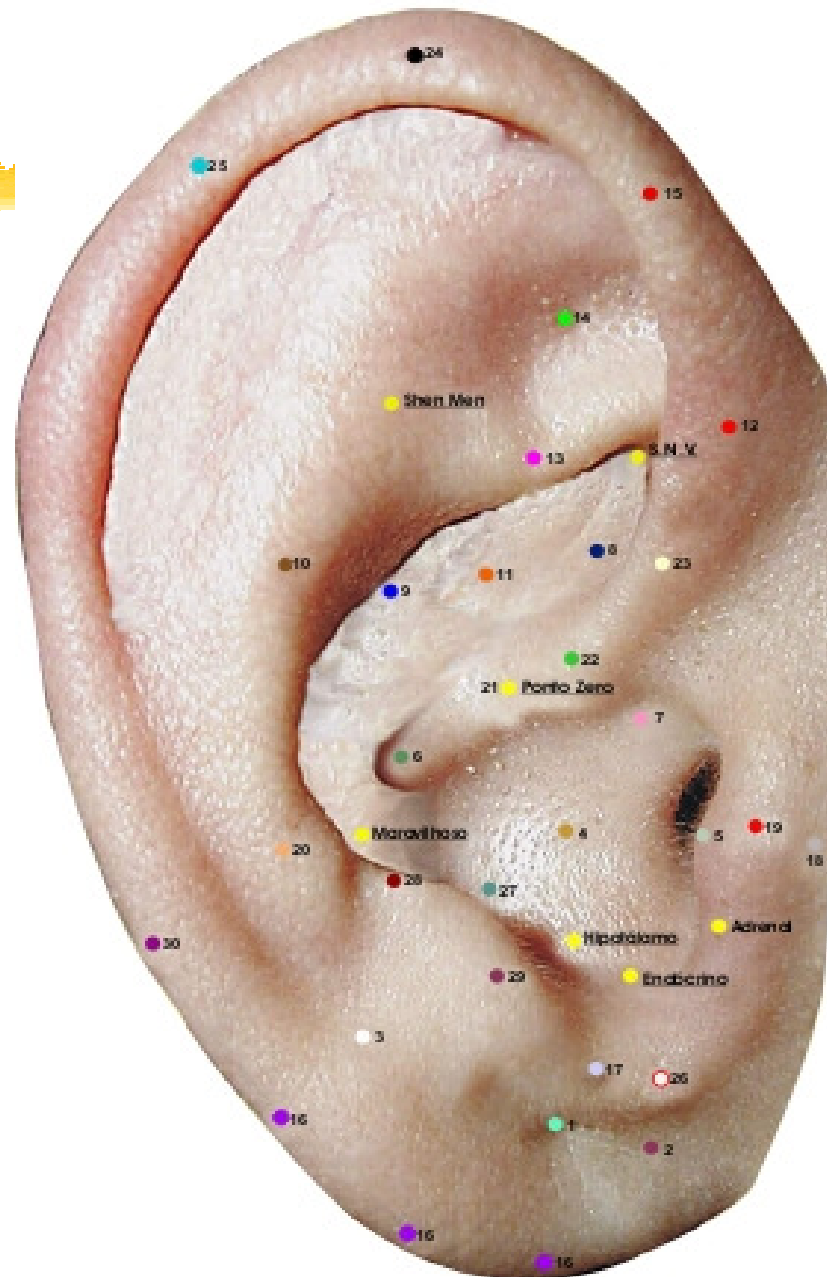
e o rebordo do ante-hélix.

Ação principal: biliar e fígado

Ação secundária: psíquico.



MAPA AURICULAR ESCOLA FRANCESA





12. Ponto Recto (anterior-posterior direito)

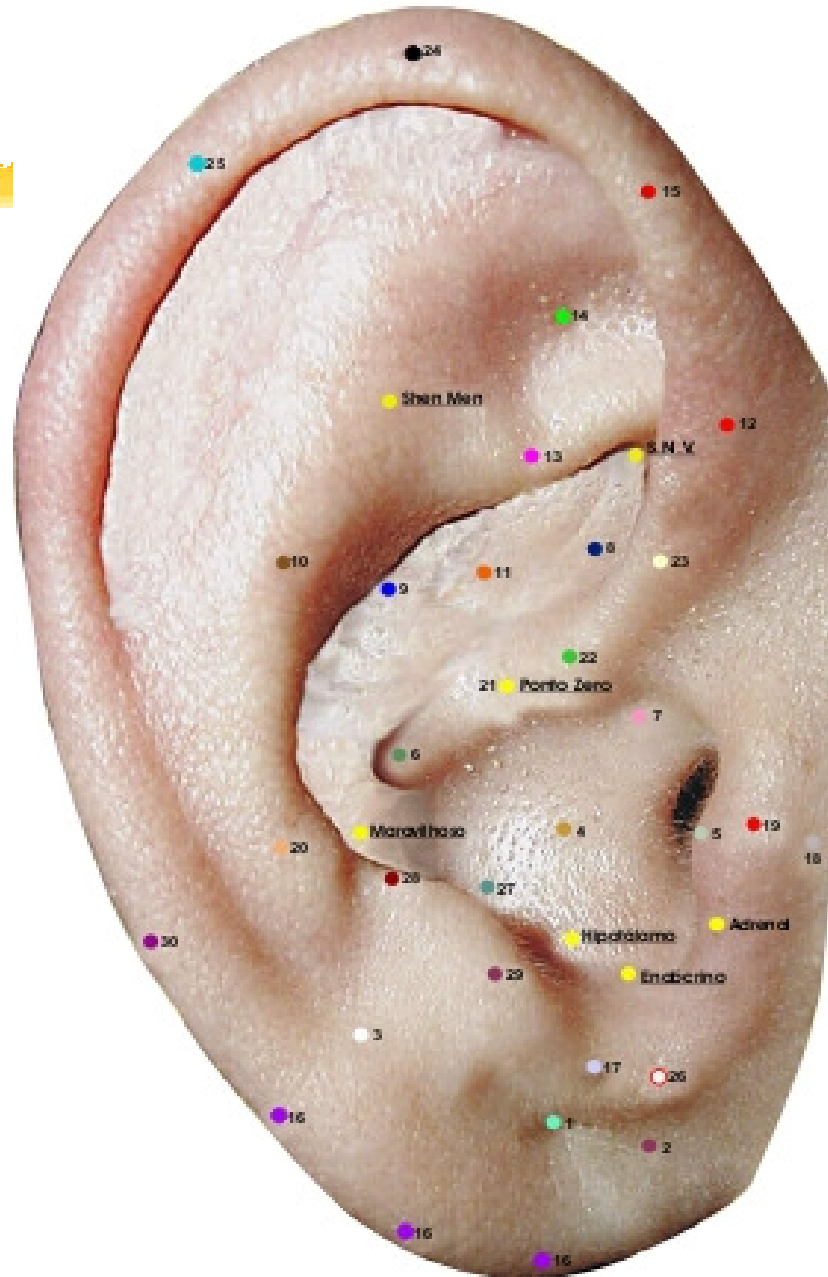
Hélix ao nível do bordo inferior do ramo inferior do anti-hélix.

Ação principal: veias hemorroidais.

Ação secundária: orofaringe, intestino, bexiga, psiquismo,
conflitos infantis.



MAPA AURICULAR ESCOLA FRANCESA



13. Ponto Ciática (anterior-posterior)

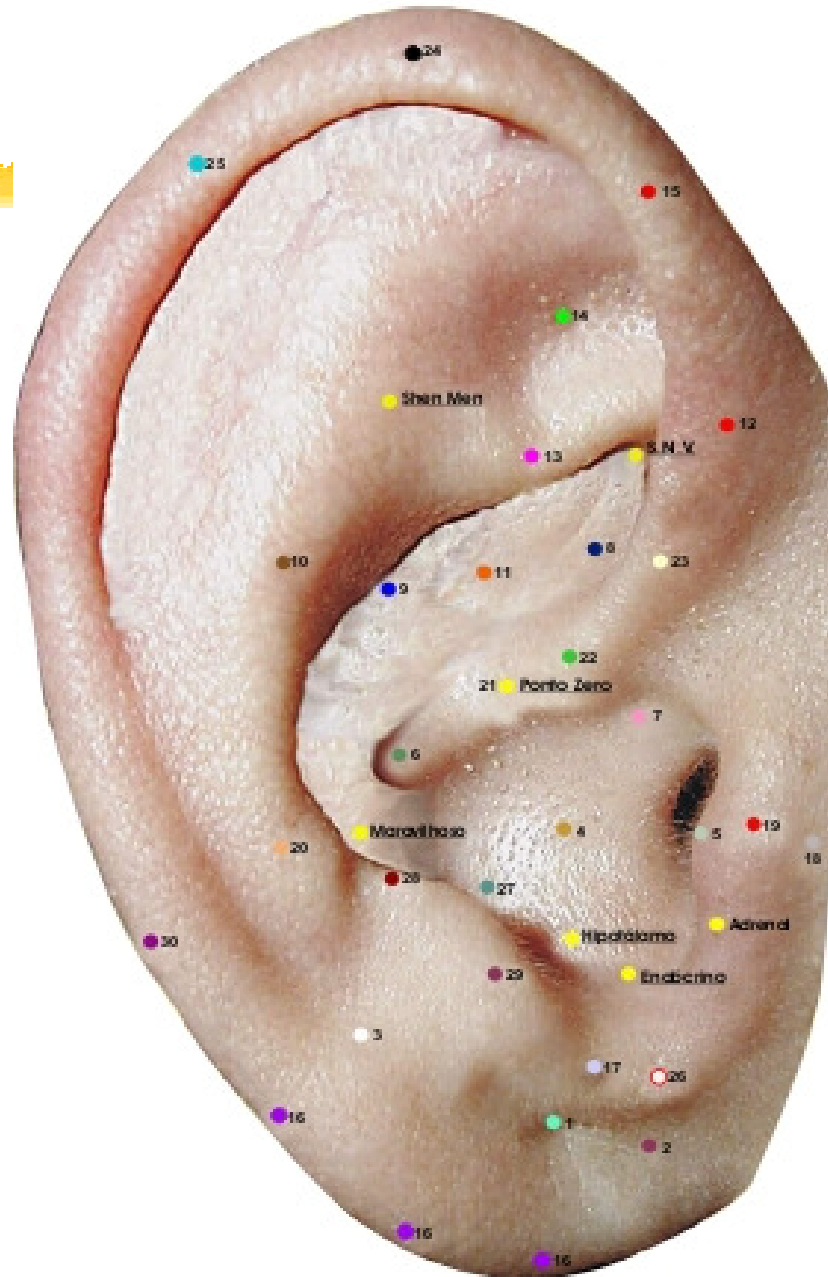
Sobre o ramo inferior do anti-hélix.

Ação principal: nervo ciático, região lombar.

Ação secundária: olhos.



MAPA AURICULAR ESCOLA FRANCESA



14. Ponto Joelho: (anterior-posterior)

Centro da fosseta triangular.

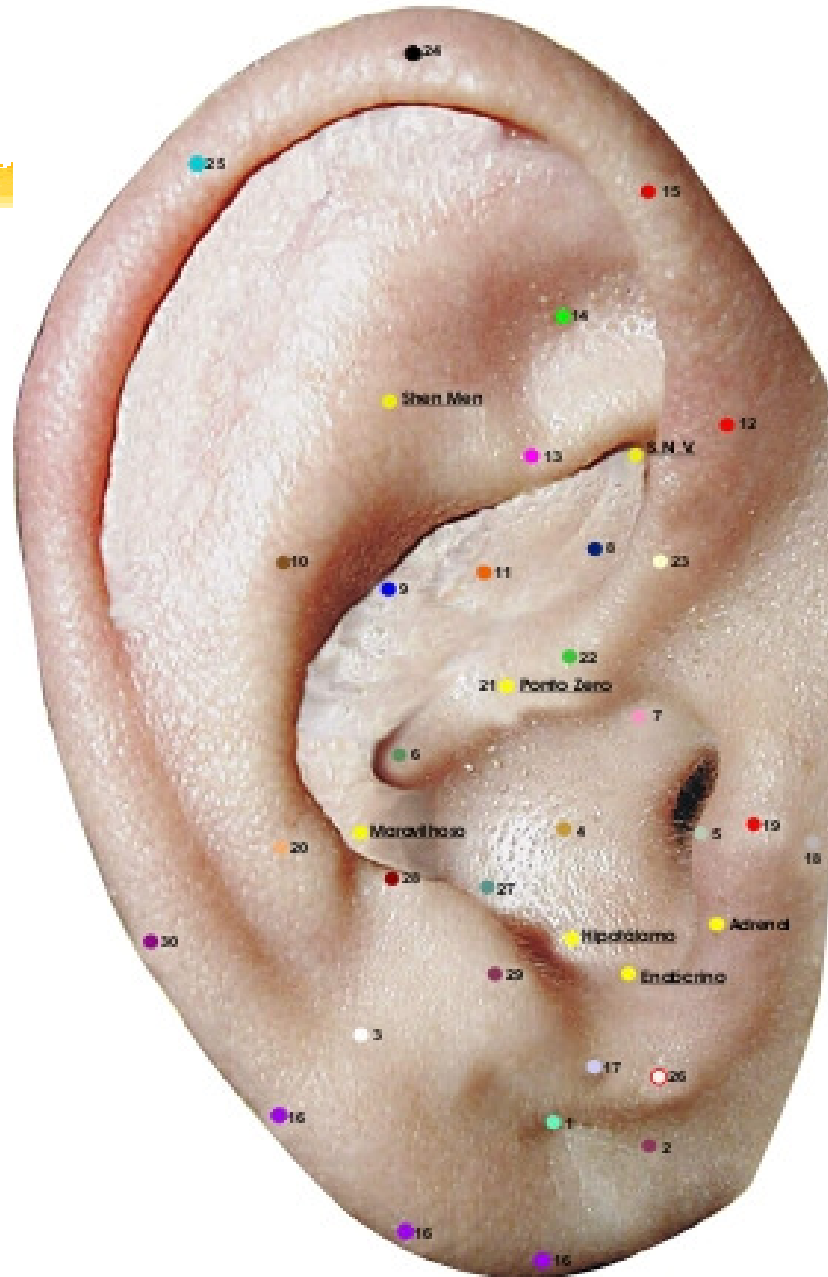
Ação principal: joelho.

Ação secundária: audição.

Atua sobre a libido, distúrbios do crescimento.



MAPA AURICULAR ESCOLA FRANCESA



15. Ponto Rins (anterior-posterior e linear)

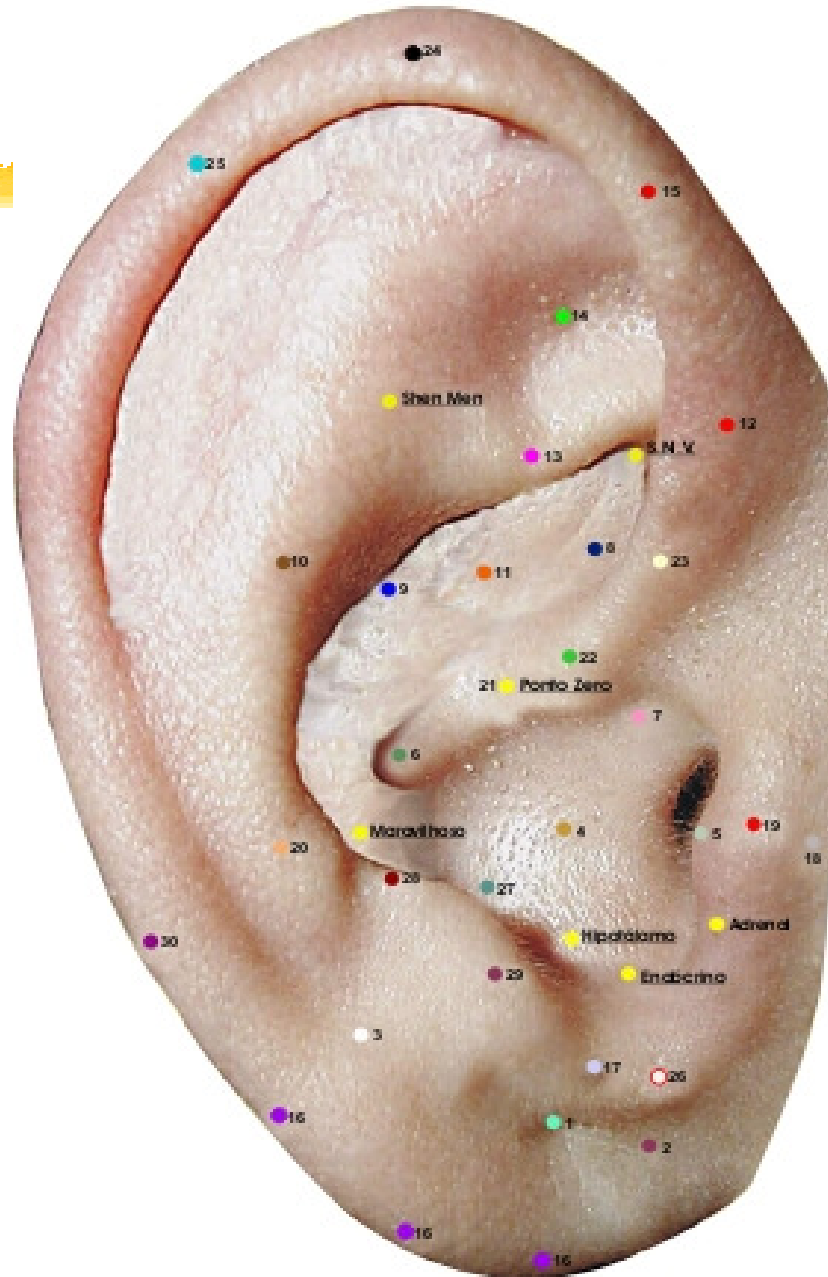
No hélix, nível do eixo da bissetriz que parte do vértice da fosseta triangular, se entende linearmente até nível do ponto de Darwin.

Ação principal: renal.

Ação secundária: SNV. Ossos, dentes, função geniturinária, conflitos da infância.



MAPA AURICULAR ESCOLA FRANCESA



16. Ponto Mestre do Nervo Trigêmeo (borbo)

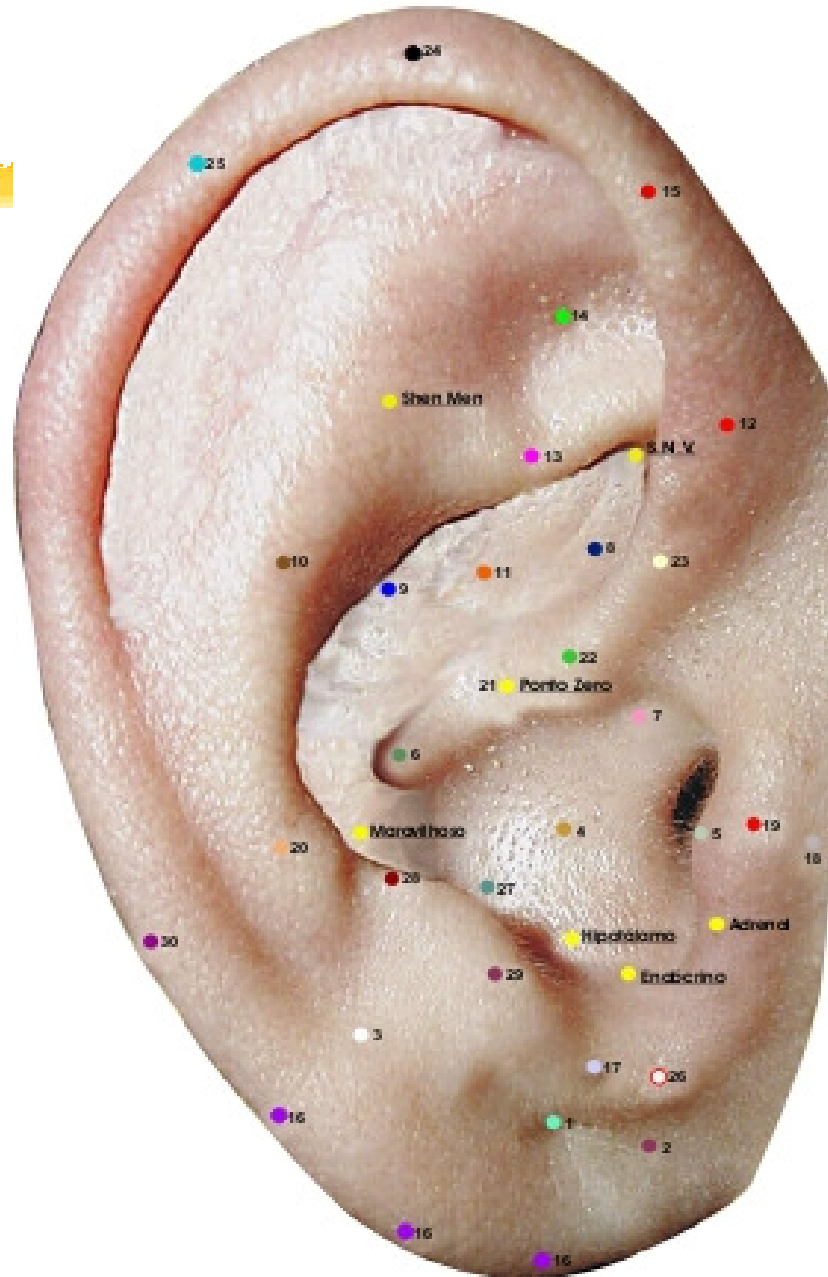
No bordo lobular do ângulo bélico lobular até o ponto de projeção de reta do ponto zero ao ponto nº29 (genital).

Ação principal: N. Trigêmeo, SNV, comportamento.

Ação secundária: comportamento, antitóxico.



MAPA AURICULAR ESCOLA FRANCESA





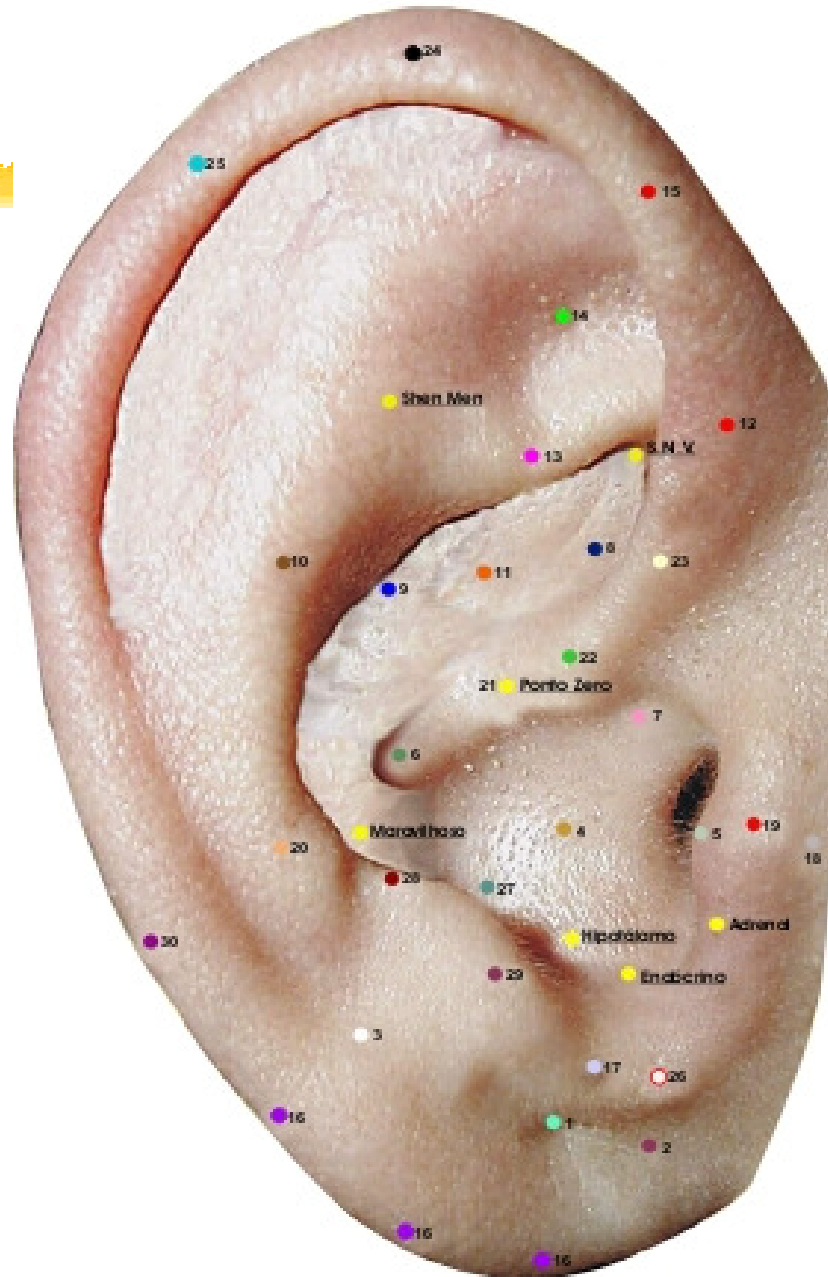
17. Ponto Mestre da Agressividade (anterior-posterior)

Acima do sulco pré-lobular.

Ação principal: comportamental, cauda eqüina, genitais.



MAPA AURICULAR ESCOLA FRANCESA



18. Ponto Mestre Tragus (anterior)

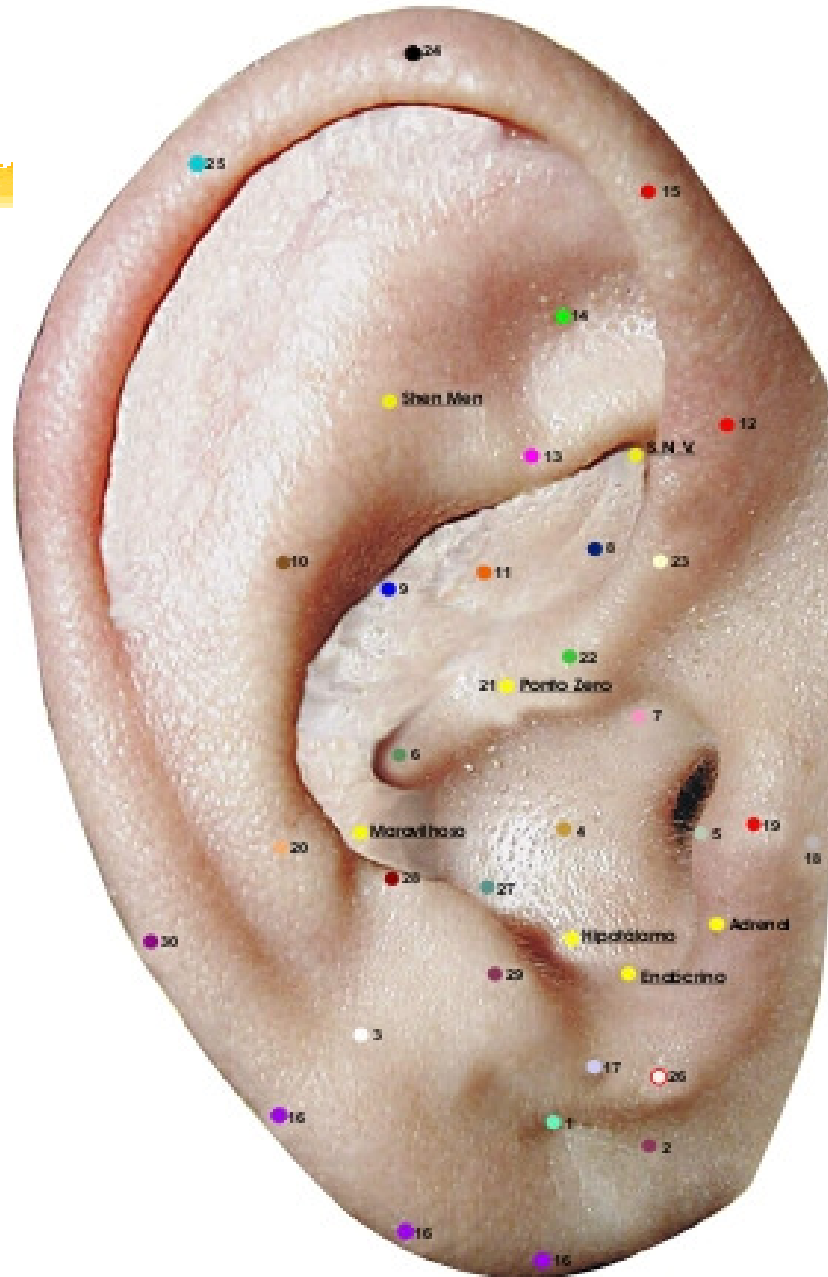
Fica a 2,5 cm à frente do sulco pré-tragiano.

Ação principal: tônus, genitália externa.

Ação secundária: audição



MAPA AURICULAR ESCOLA FRANCESA



19. Ponto Mestre da Pele (anterior-posterior)

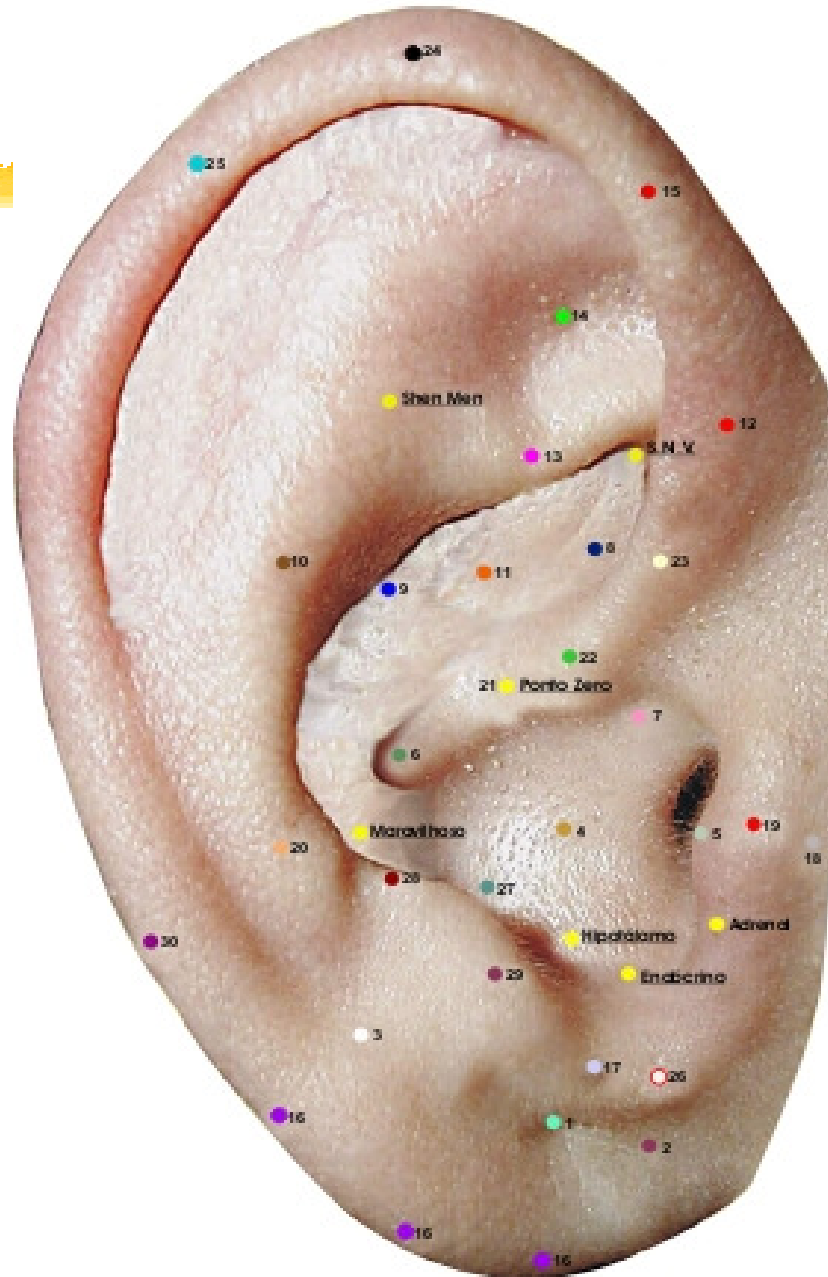
No tragus próximo ao rebordo medial

Ação principal: pele

Ação secundária: sistema reticular, comportamento,
vias respiratórias.



MAPA AURICULAR ESCOLA FRANCESA



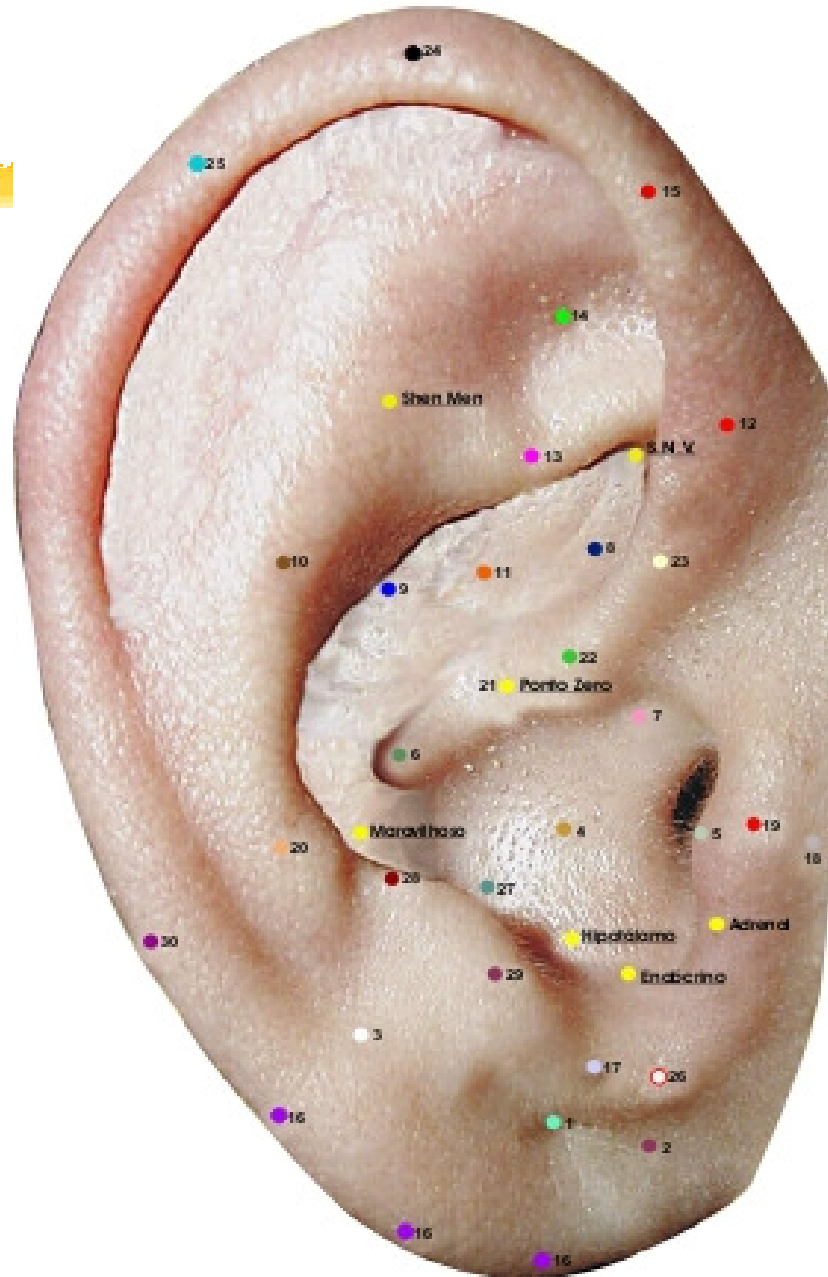
20. Ponto Mestre do Ombro (anterior-posterior)

No ante-hélix ao nível do ponto da terceira vértebra cervical.

Ação: ombro



MAPA AURICULAR ESCOLA FRANCESA





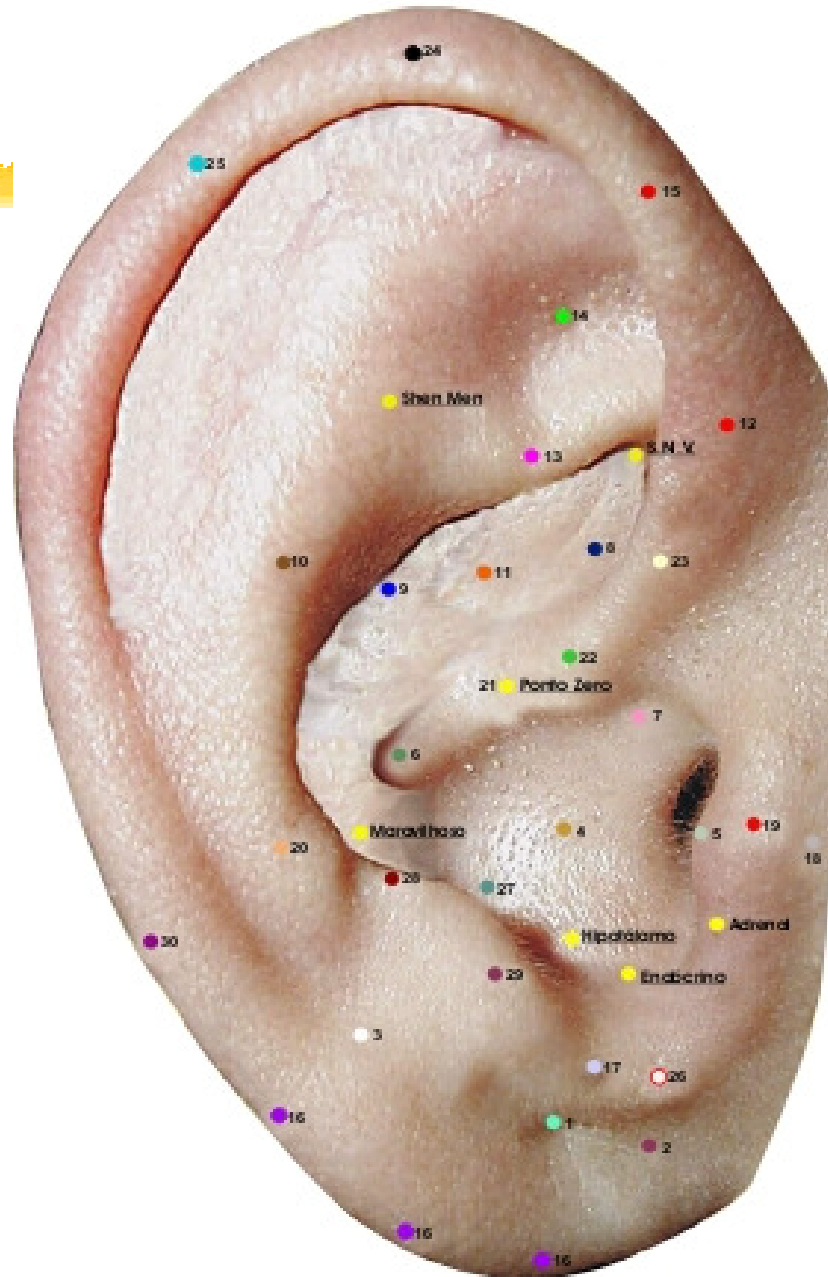
21. Ponto Mestre Zero (anterior)

Na incisura da raiz do hélix.

Ação: pavilhão auditivo externo.



MAPA AURICULAR ESCOLA FRANCESA



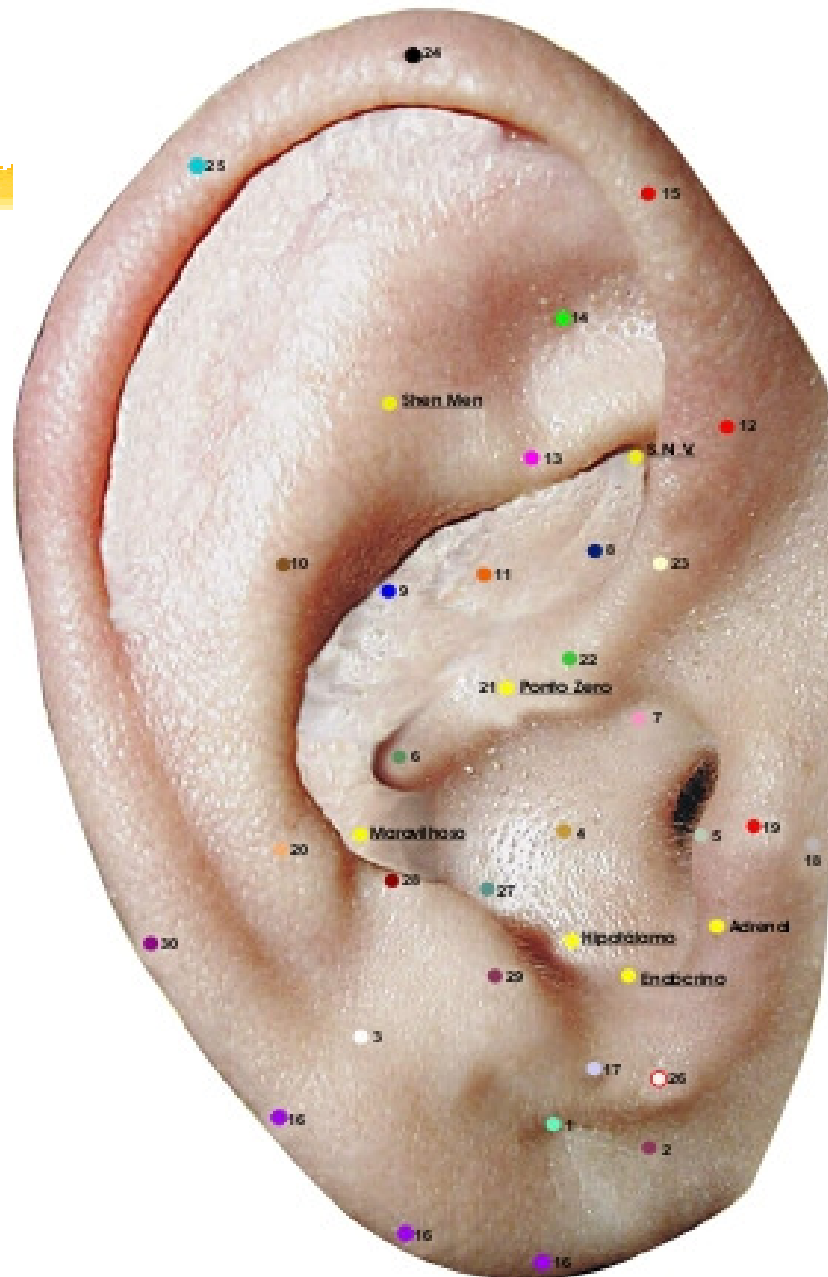
22. Ponto Mestre Membro Inferior (anterior)

A 1mm acima do ponto zero

Ação: motricidade do membro inferior e sensibilidade do mesmo membro.



MAPA AURICULAR ESCOLA FRANCESA



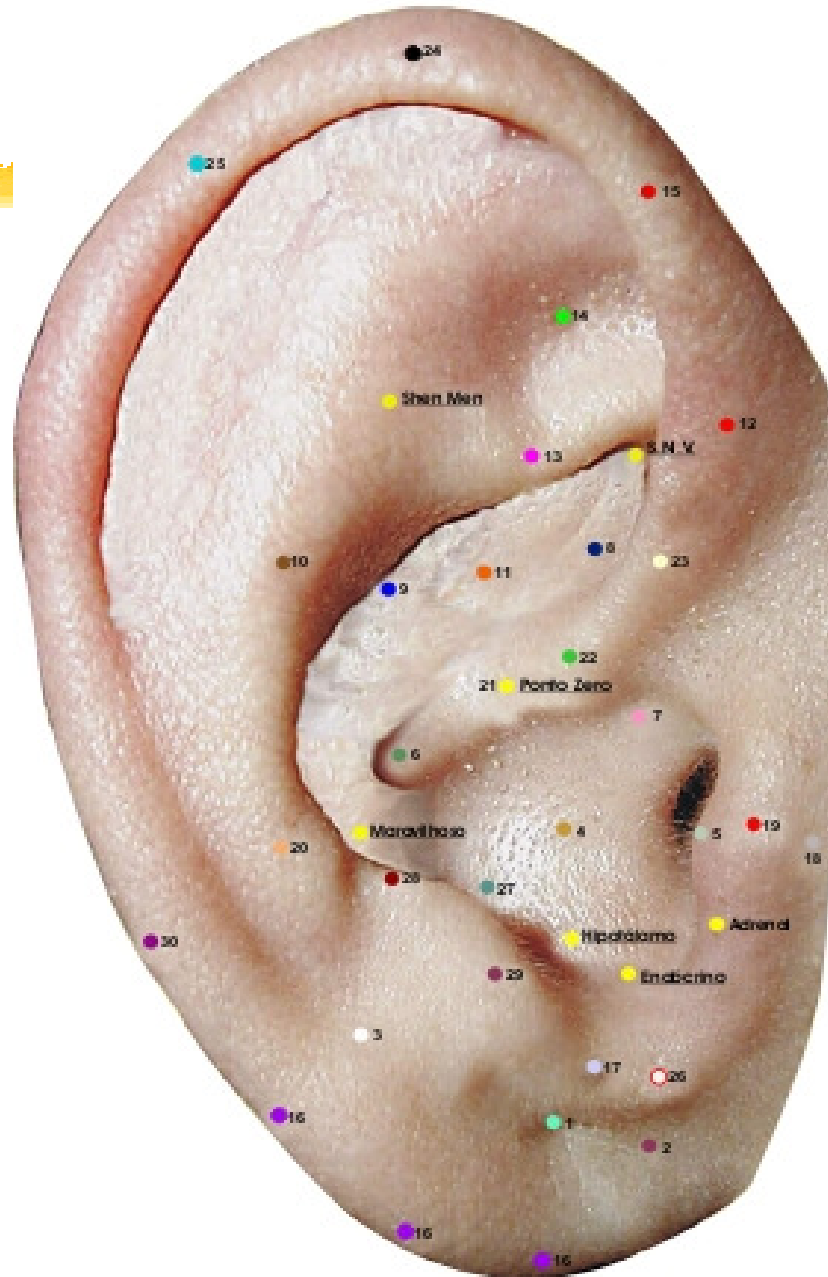
23. Ponto Mestre Membro Superior (anterior)

A 2 mm do ponto nº 22

Ação: sensibilidade do membro superior.



MAPA AURICULAR ESCOLA FRANCESA



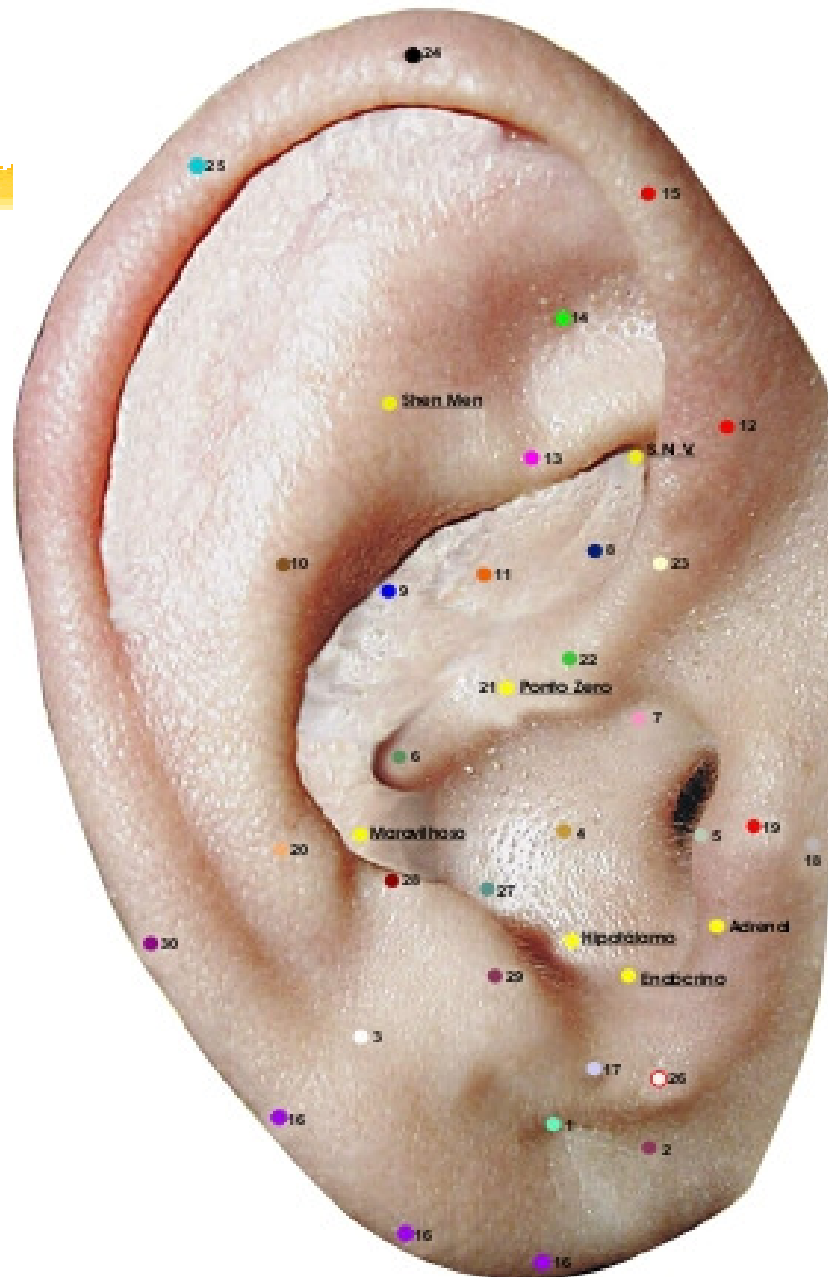
24. Ponto Mestre Alergia (bordo)

No ápice auricular e na face anterior no hélix, nível do ápex da orelha.

Ação: imunológica, afetividade.



MAPA AURICULAR ESCOLA FRANCESA



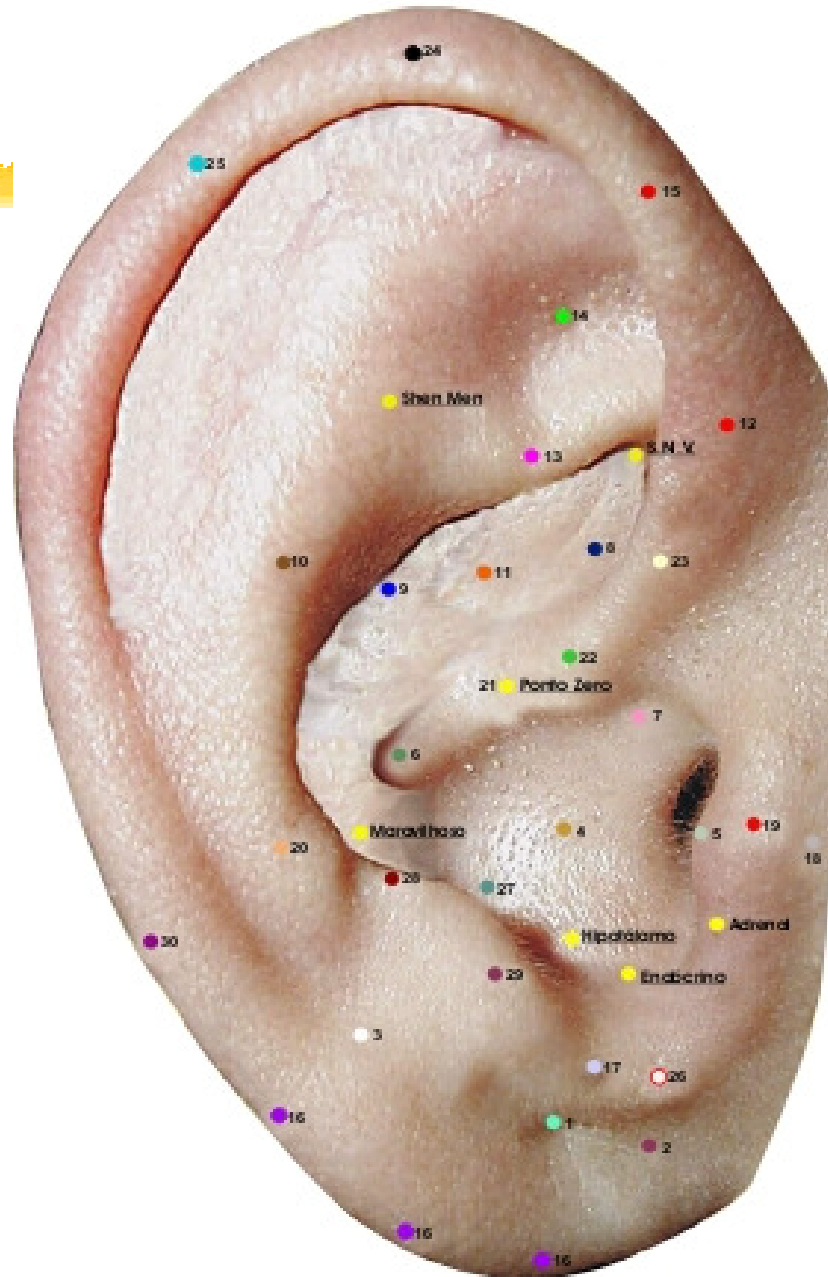
25. Ponto Mestre Darwin (bordo)

No tubérculo auricular (Darwin).

Ação: sensibilidade. Imunológica.



MAPA AURICULAR ESCOLA FRANCESA



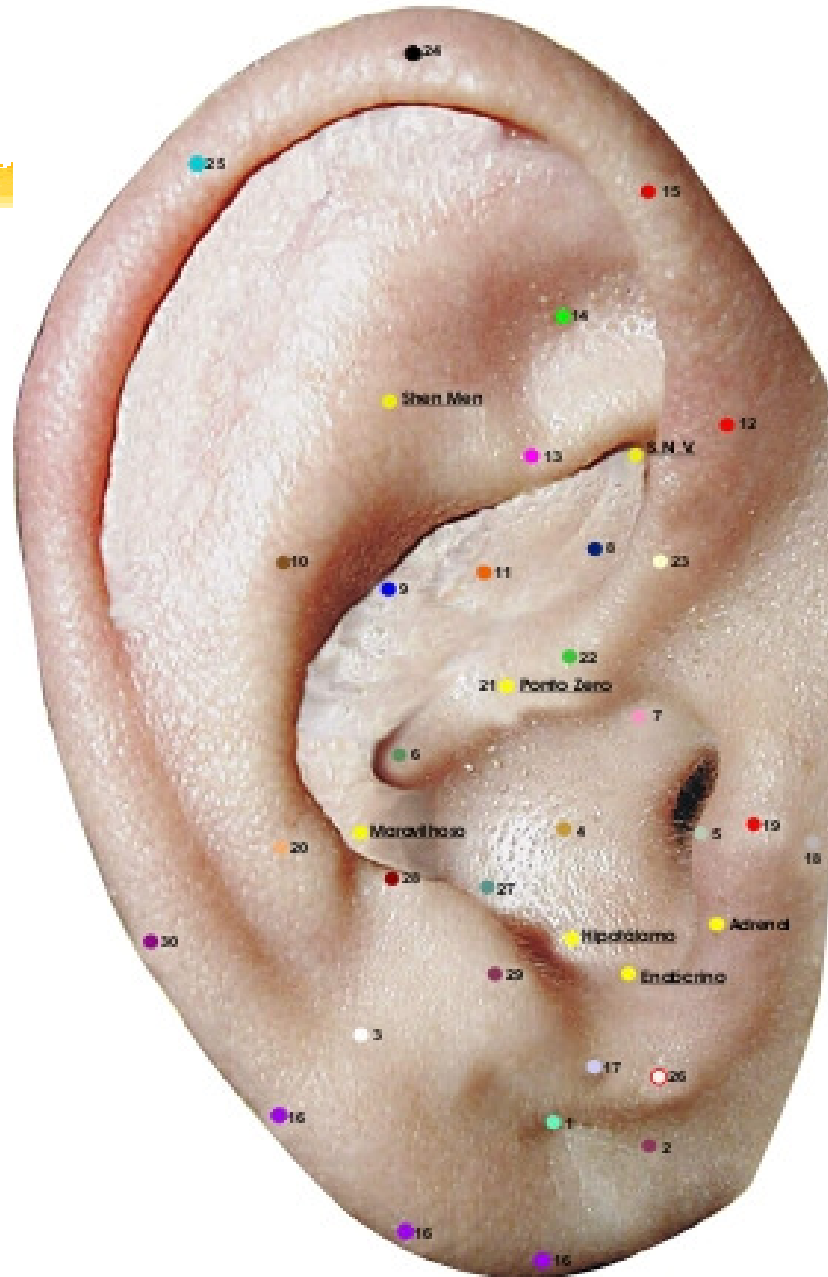
26. Ponto Mestre de Síntese (posterior)

Na junção mastóide da orelha, nível da porção superior e posterior do lóbulo.

Ação: geral, sensitiva, motora, psíquica.



MAPA AURICULAR ESCOLA FRANCESA





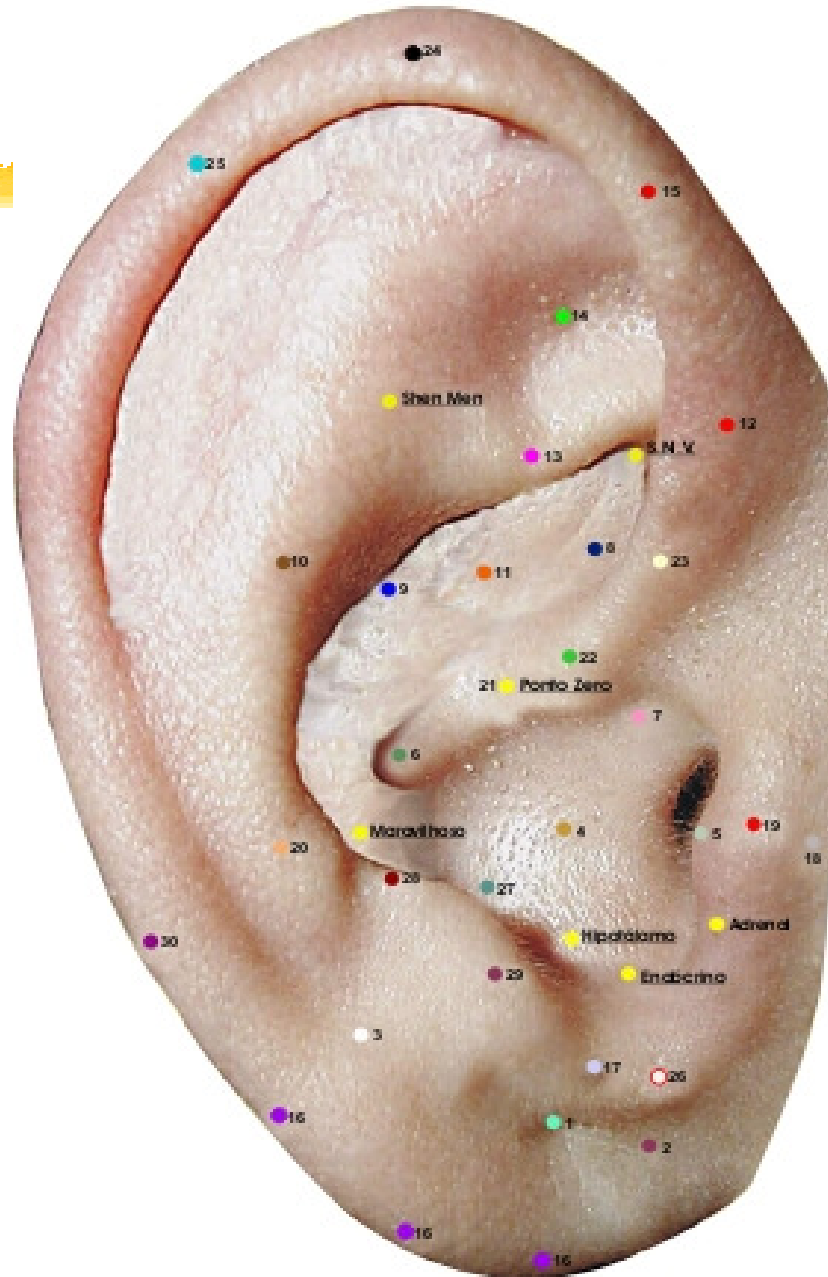
27. Ponto Mestre Cerebral (anterior-linear)

No ápice do antitragus

Ação: talâmica, psiquismo.



MAPA AURICULAR ESCOLA FRANCESA





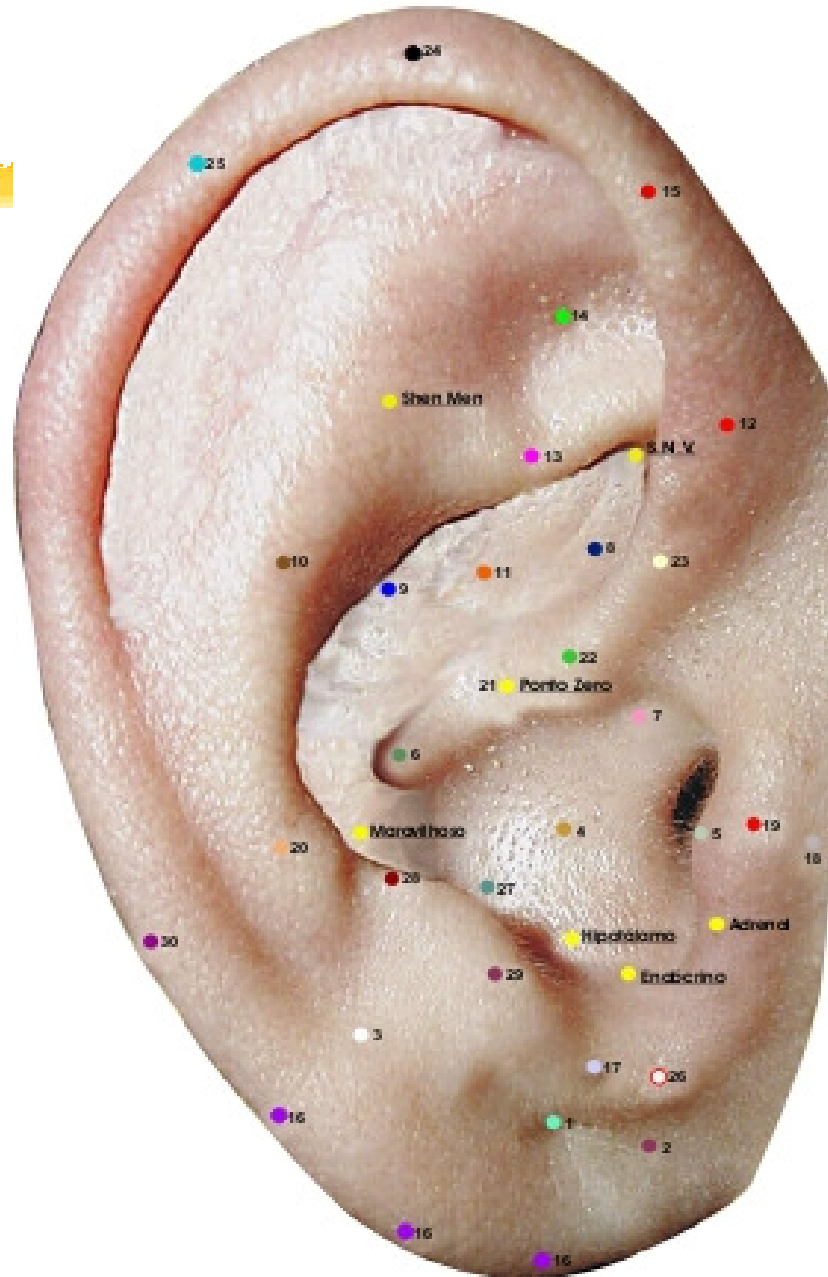
28. Ponto Mestre Occipital (anterior-posterior)

No limite entre antitragus-ante-hélix.

Ação: sensibilidade e motora mesodérmica.



MAPA AURICULAR ESCOLA FRANCESA





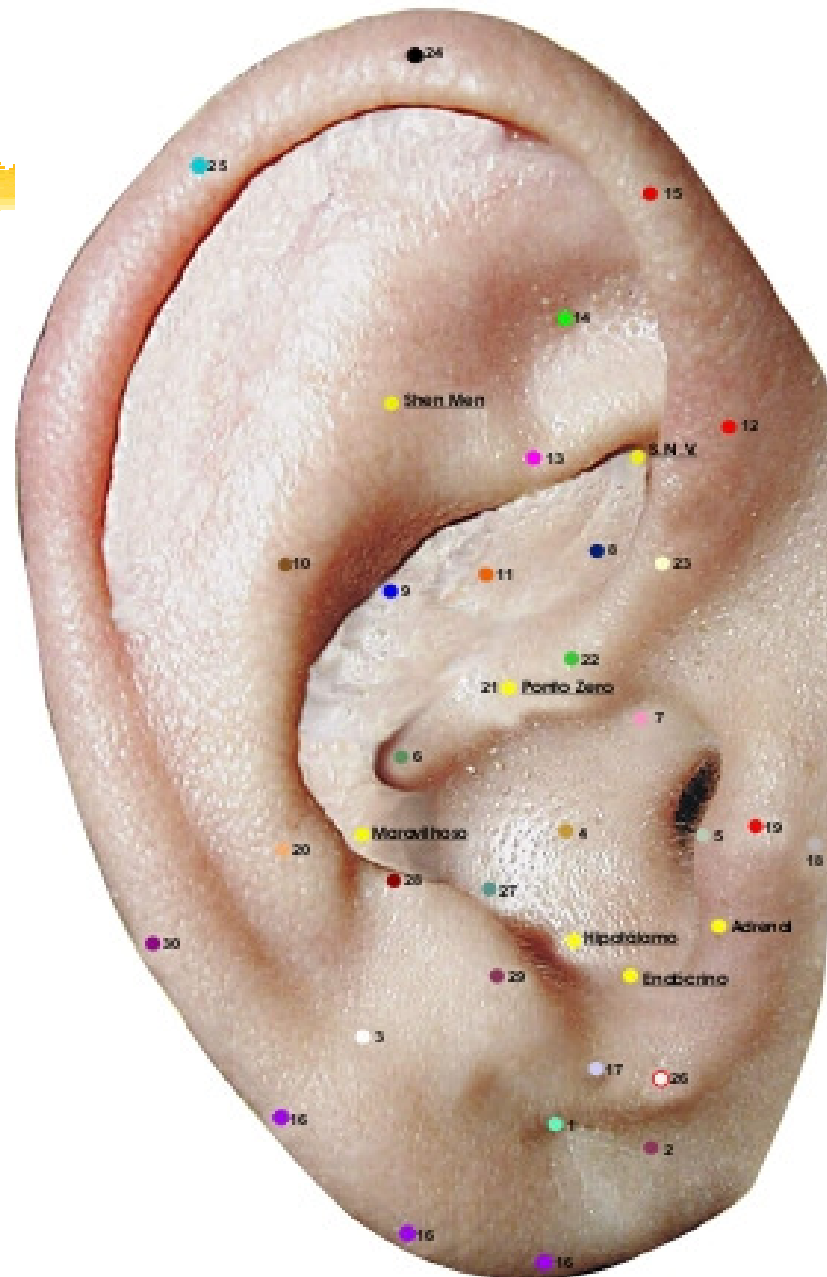
29. Ponto Mestre Genital (anterior-posterior)

Na extremidade anterior do antitragus.

Ação: genital externa, olho, libido.



MAPA AURICULAR ESCOLA FRANCESA



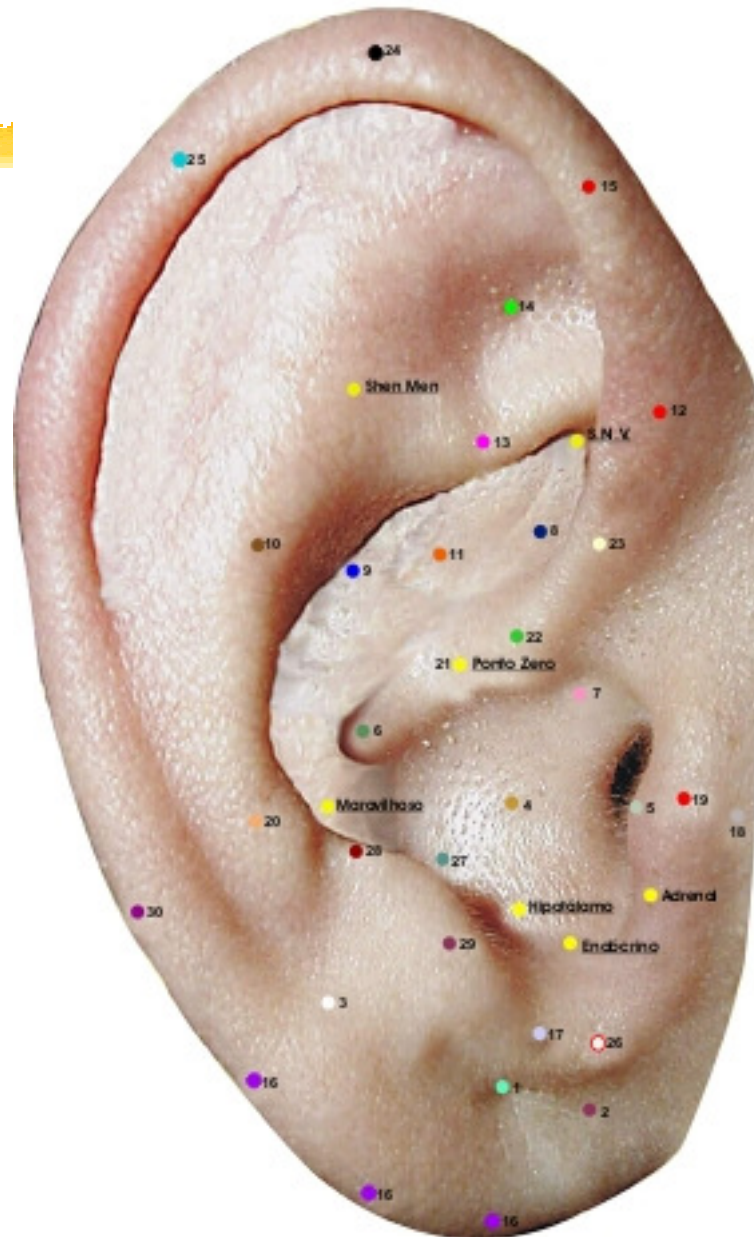
30. Ponto Mestre Medular (bordo)

No bordo do hélix, nível da projeção de reta (ponto 21-20)

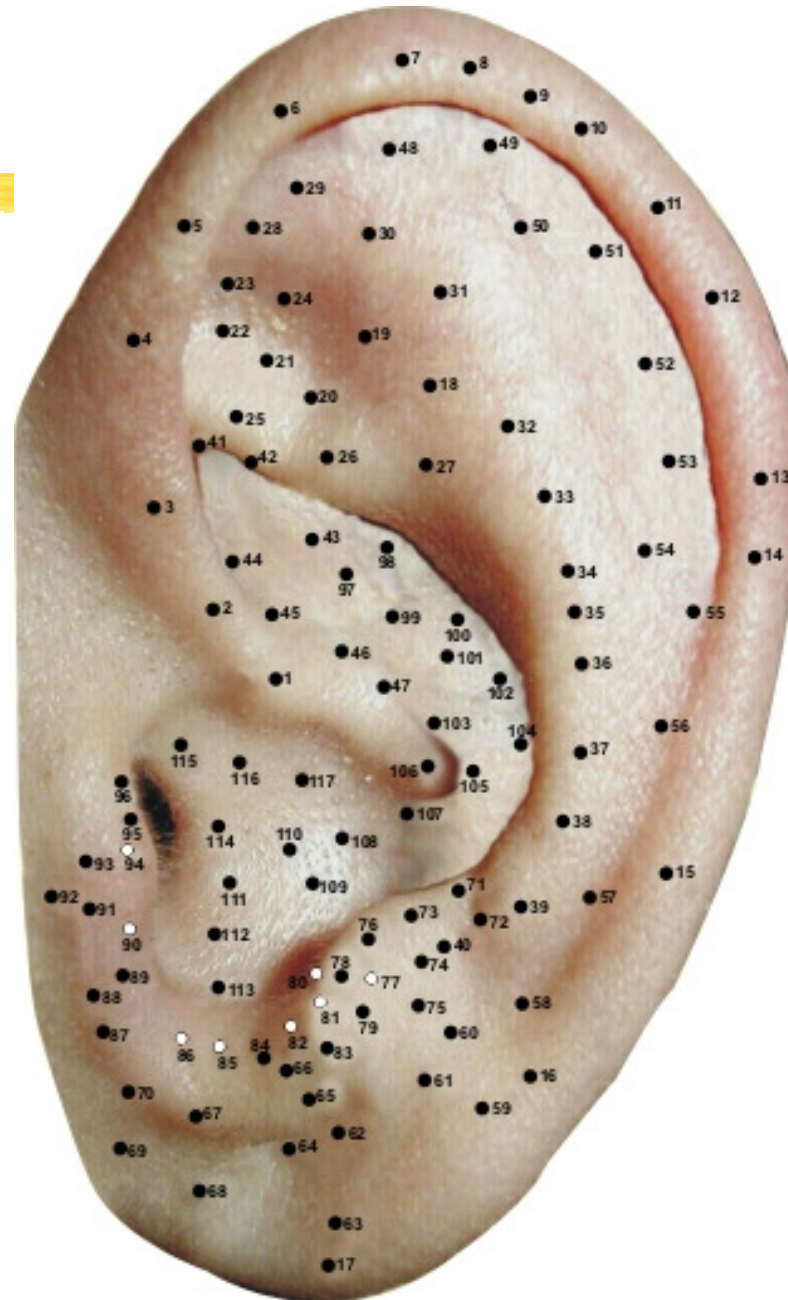
Ação: sistema nervoso periférico, imunológica.



MAPA AURICULAR ESCOLA FRANCESA



MAPA AURICULAR ESCOLA CHINESA



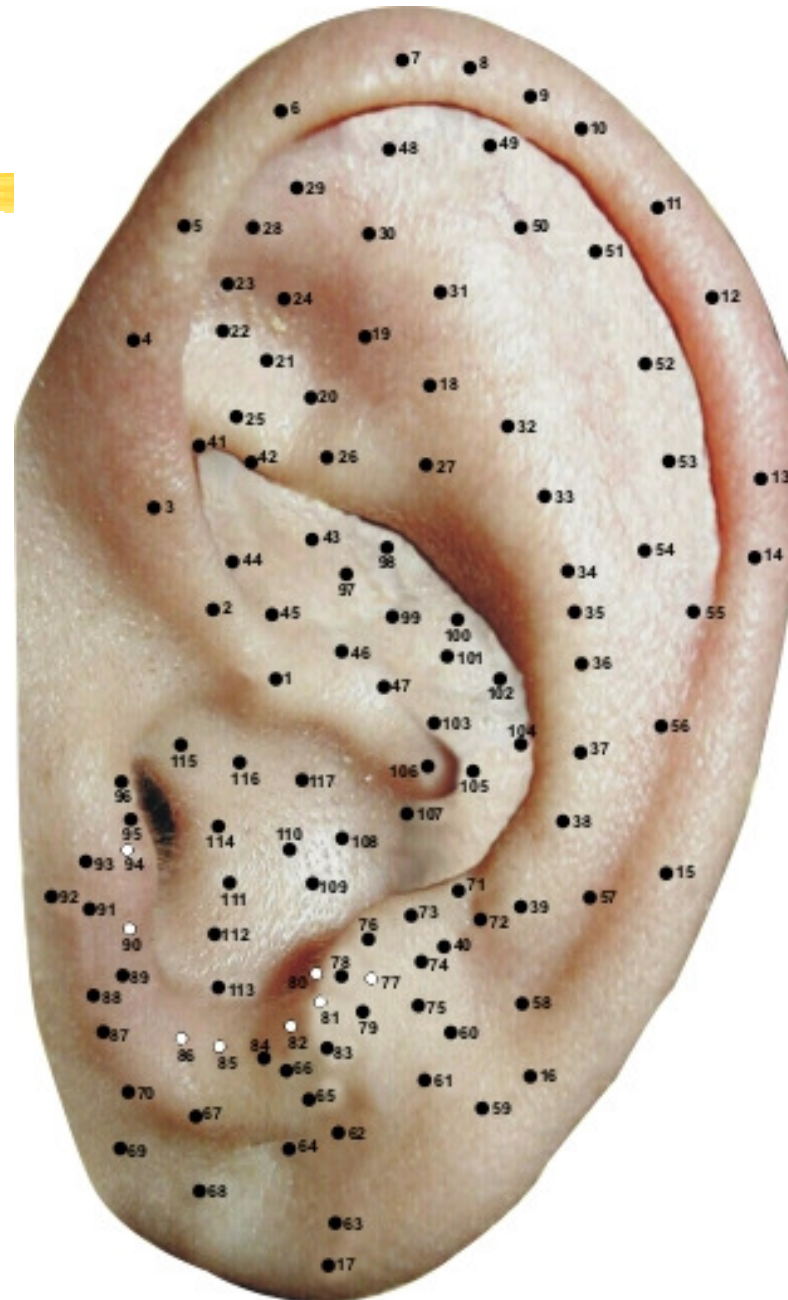
Escola chinesa

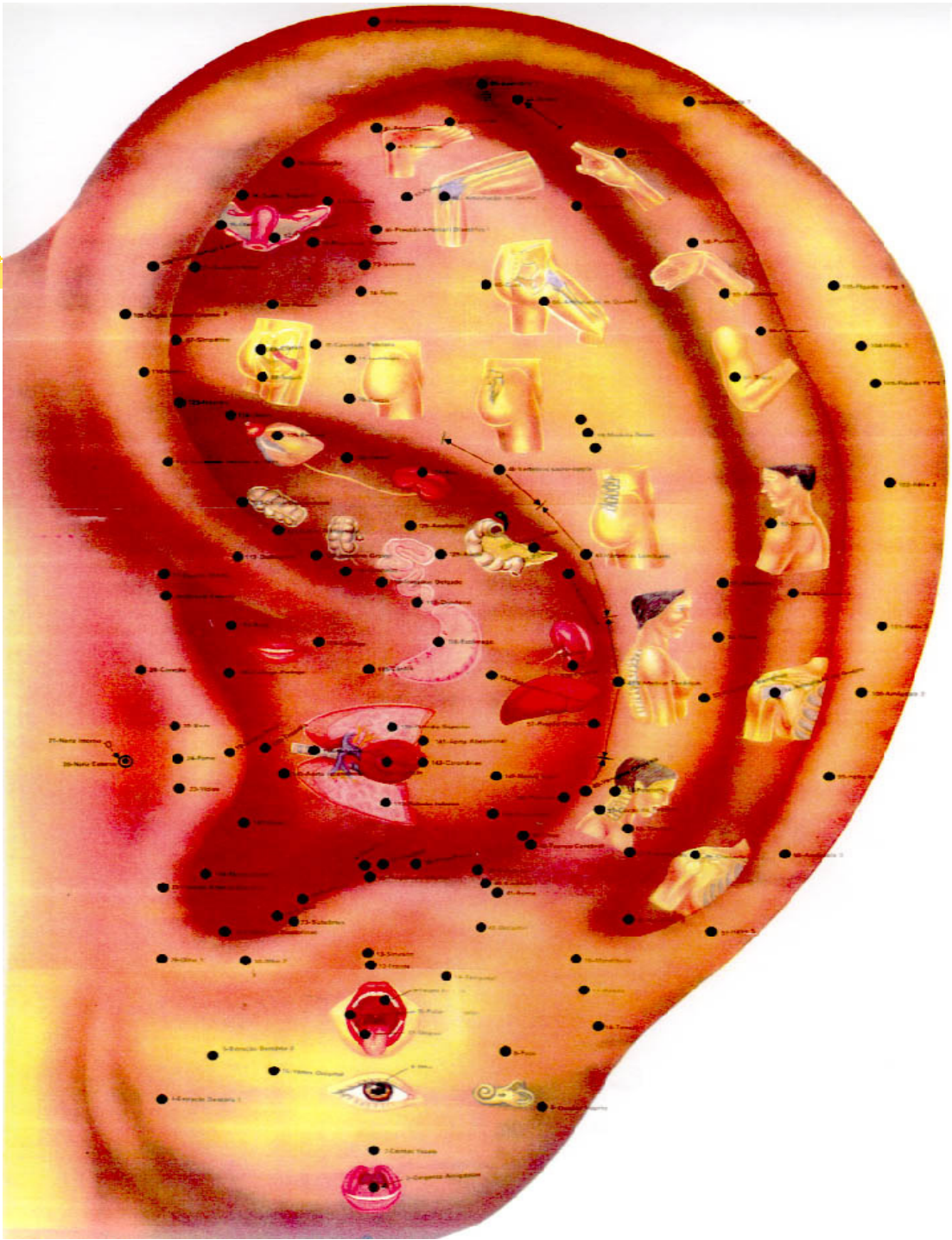


PONTOS DA HÉLIX: (17 pontos)

1. DIAFRAGMA
2. RETO
3. GENITAIS EXTERNOS
4. HEMORRÓIDAS
5. FRIO
6. ÁPICE ORELHA
7. AMÍGDALA (1)
8. FÍGADO YANG (1)
9. HÉLIX (1)
10. FÍGADO YANG (2)

MAPA AURICULAR ESCOLA CHINESA





11. HÉLIX (2)

12. AMÍGDALA (2)

13. HÉLIX (3)

14. AMÍGDALA (3)

15. HÉLIX (4)

16. HÉLIX (5)

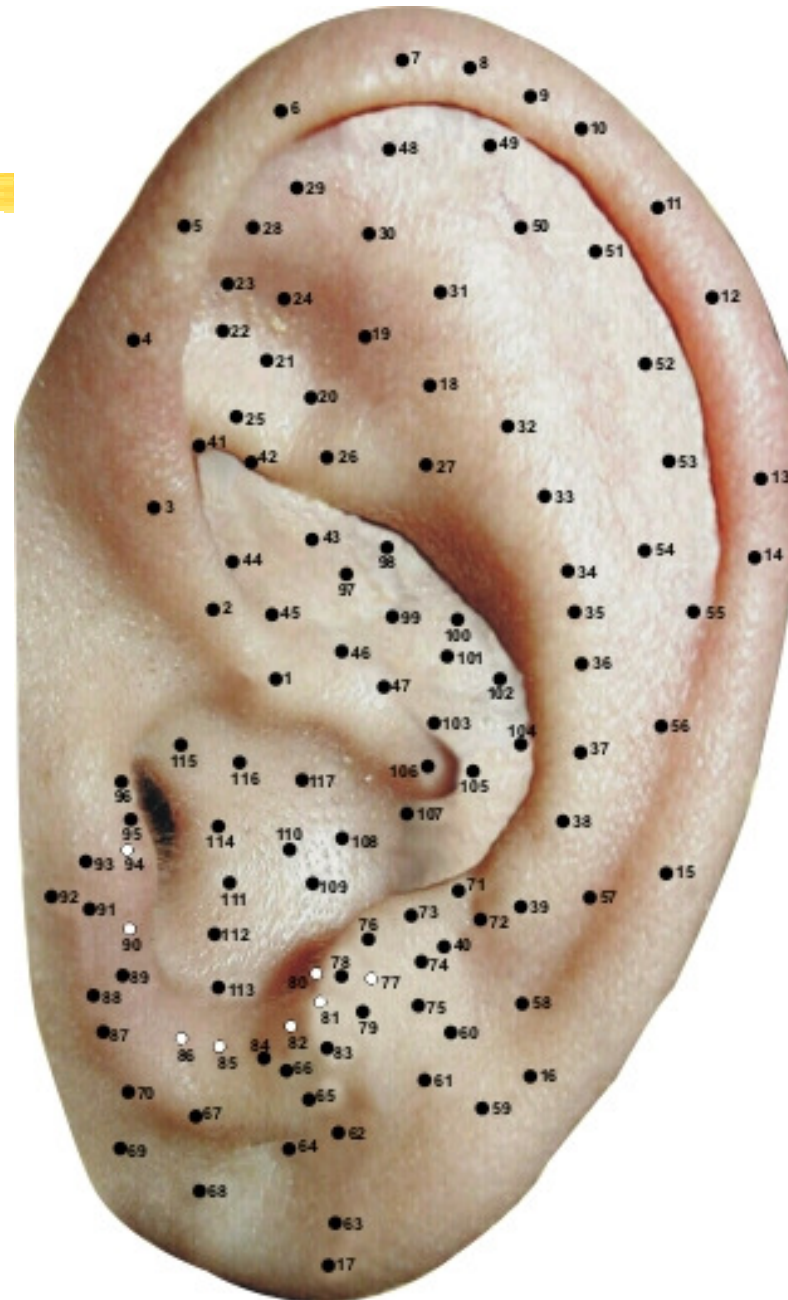
17. HÉLIX (6)

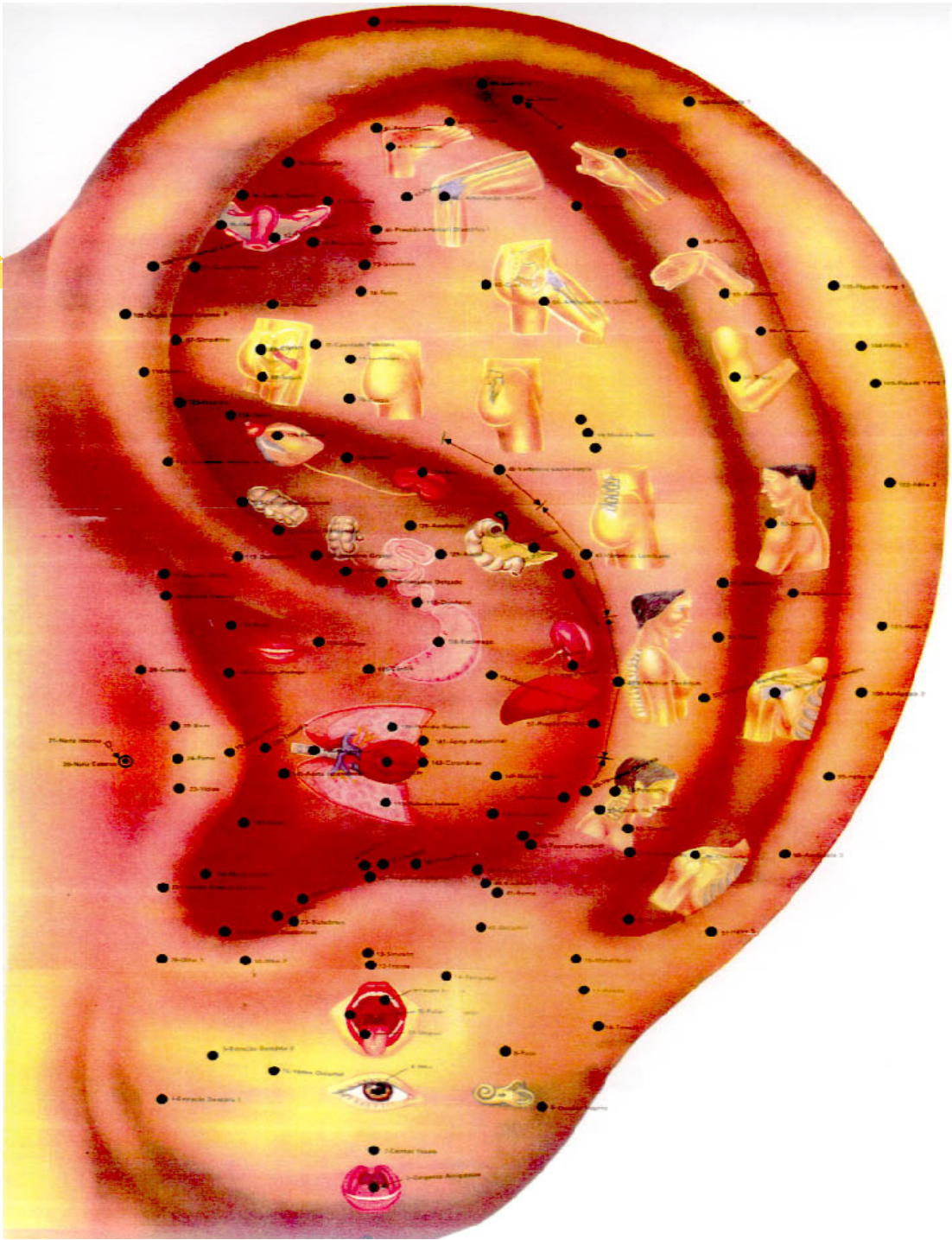
Obs.: Amígdala da (1 a 4): amígdalite, faringite e laringite.

Fig. Yang (1 a 2): hepatite crônica, hepatite infecciosa.

Hélix (1 a 6): Inflamações, febre, pressão arterial.

MAPA AURICULAR ESCOLA CHINESA





PONTOS DA FOSSA TRIANGULAR:

(7 pontos)

18. SHEN-MEN

19. CAVIDADE PÉLVICA

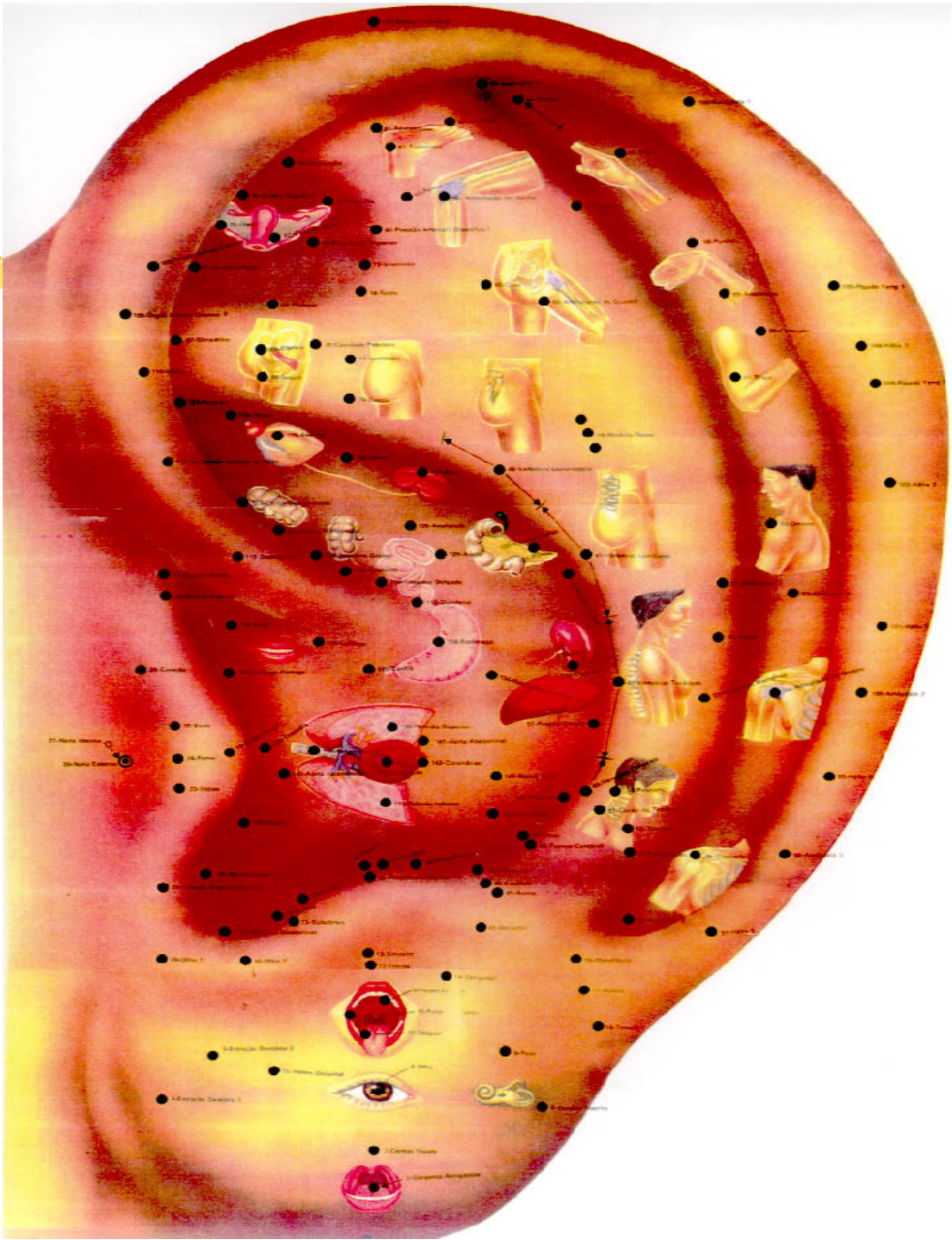
20. CONSTIPAÇÃO

21. HEPATITE

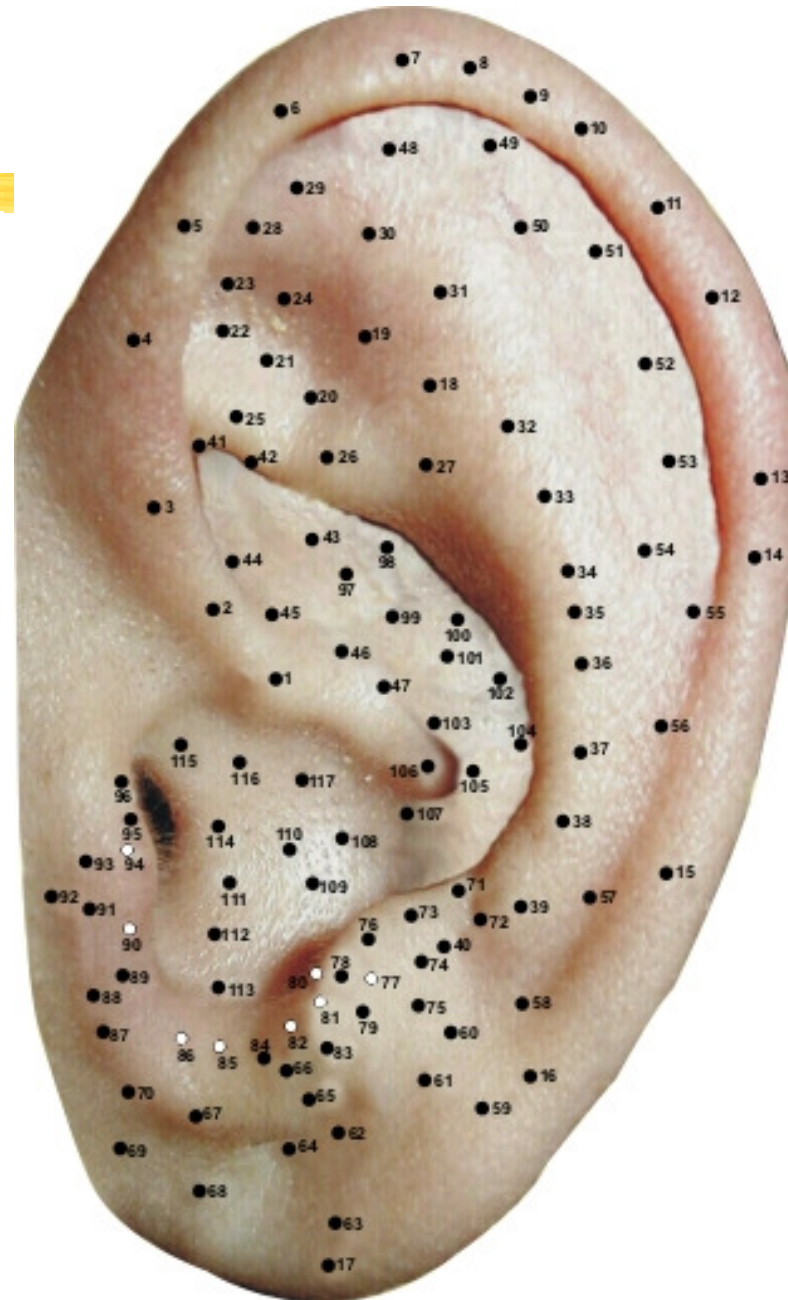
22. ÚTERO

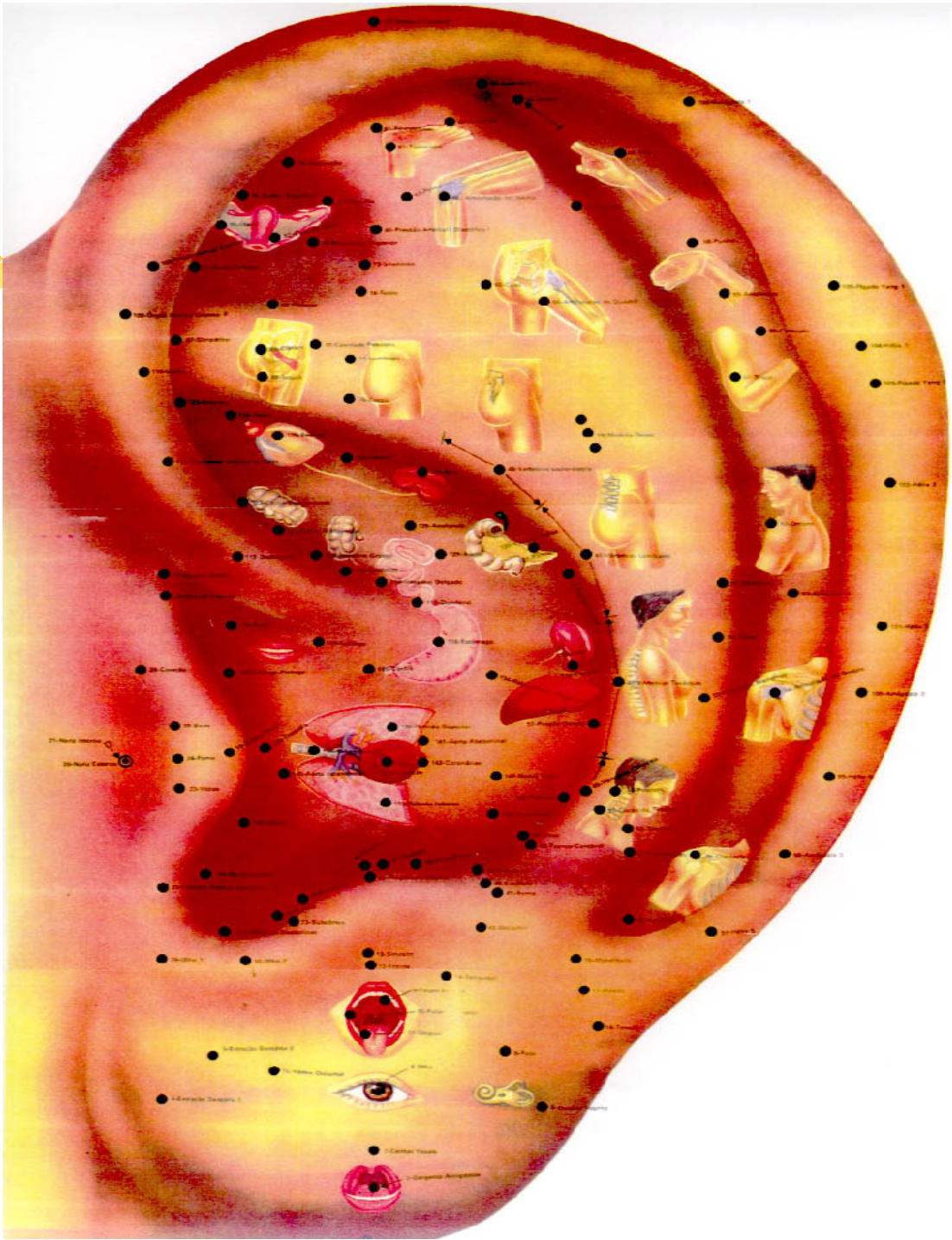
23. HIPOTENSOR

24. ASMA



MAPA AURICULAR ESCOLA CHINESA





27-Nerve Intensity
28-Nerve Capacity

29-Base
30-Peak
31-Width
32-Depth
33-Volume
34-Pressure
35-Temperature
36-Humidity
37-Color
38-Texture
39-Taste
40-Smell
41-Touch
42-Pain
43-Itch
44-Heat
45-Cold
46-Light
47-Sound
48-Vibration
49-Gravity
50-Magnetism
51-Electricity
52-Radiation
53-Pressure
54-Temperature
55-Humidity
56-Color
57-Texture
58-Taste
59-Smell
60-Touch
61-Pain
62-Itch
63-Heat
64-Cold
65-Light
66-Sound
67-Vibration
68-Gravity
69-Magnetism
70-Electricity
71-Radiation



1-Outer Ear
2-Outer Ear
3-Outer Ear
4-Outer Ear
5-Outer Ear
6-Outer Ear
7-Outer Ear
8-Outer Ear
9-Outer Ear
10-Outer Ear
11-Outer Ear
12-Outer Ear
13-Outer Ear
14-Outer Ear
15-Outer Ear
16-Outer Ear
17-Outer Ear
18-Outer Ear
19-Outer Ear
20-Outer Ear
21-Outer Ear
22-Outer Ear
23-Outer Ear
24-Outer Ear
25-Outer Ear
26-Outer Ear
27-Outer Ear
28-Outer Ear
29-Outer Ear
30-Outer Ear
31-Outer Ear
32-Outer Ear
33-Outer Ear
34-Outer Ear
35-Outer Ear
36-Outer Ear
37-Outer Ear
38-Outer Ear
39-Outer Ear
40-Outer Ear
41-Outer Ear
42-Outer Ear
43-Outer Ear
44-Outer Ear
45-Outer Ear
46-Outer Ear
47-Outer Ear
48-Outer Ear
49-Outer Ear
50-Outer Ear
51-Outer Ear
52-Outer Ear
53-Outer Ear
54-Outer Ear
55-Outer Ear
56-Outer Ear
57-Outer Ear
58-Outer Ear
59-Outer Ear
60-Outer Ear
61-Outer Ear
62-Outer Ear
63-Outer Ear
64-Outer Ear
65-Outer Ear
66-Outer Ear
67-Outer Ear
68-Outer Ear
69-Outer Ear
70-Outer Ear
71-Outer Ear
72-Outer Ear
73-Outer Ear
74-Outer Ear
75-Outer Ear
76-Outer Ear
77-Outer Ear
78-Outer Ear
79-Outer Ear
80-Outer Ear
81-Outer Ear
82-Outer Ear
83-Outer Ear
84-Outer Ear
85-Outer Ear
86-Outer Ear
87-Outer Ear
88-Outer Ear
89-Outer Ear
90-Outer Ear
91-Outer Ear
92-Outer Ear
93-Outer Ear
94-Outer Ear
95-Outer Ear
96-Outer Ear
97-Outer Ear
98-Outer Ear
99-Outer Ear
100-Outer Ear



PONTOS DA ANTI-HÉLIX:

(18 pontos)

25. CIÁTICA

26. NÁDEGA

27. LOMBALGIA

28. TORNOZELO

29. DEDOS DO PÉ

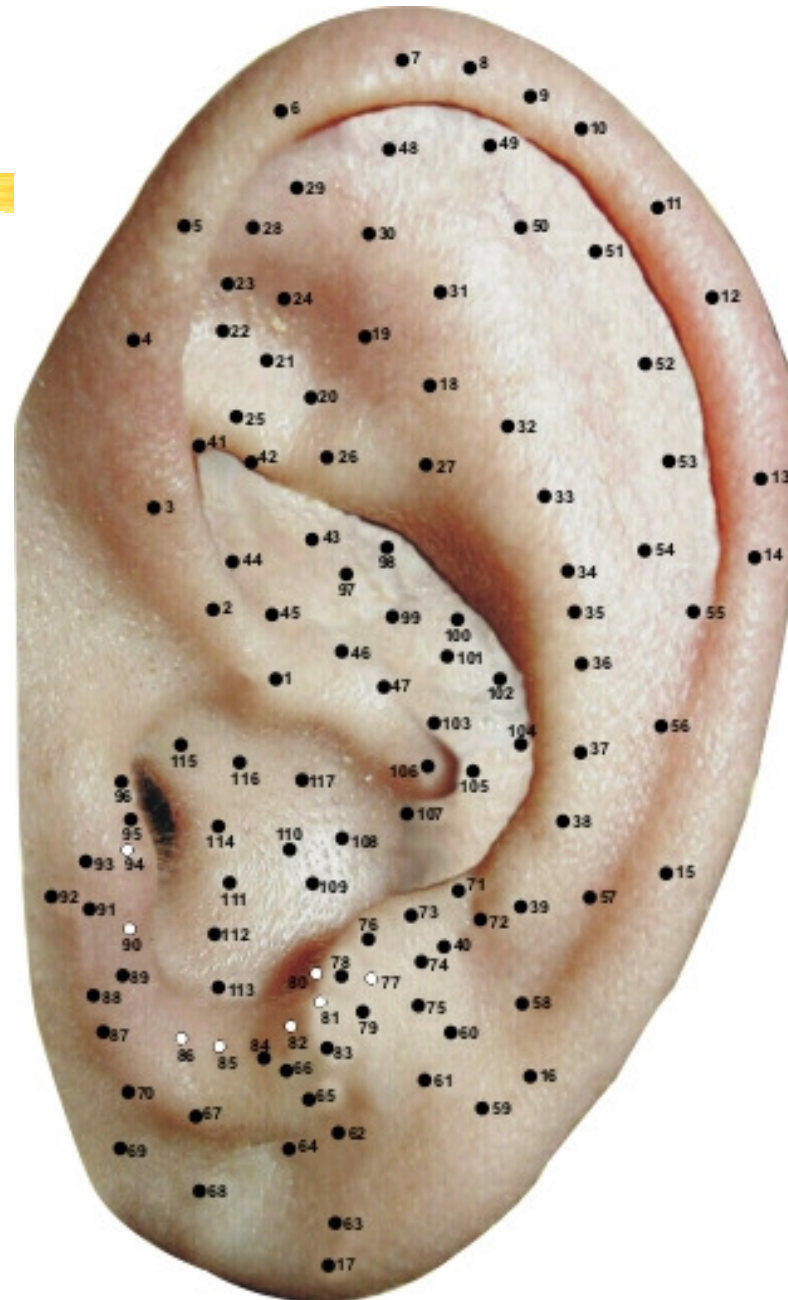
30. QUADRIL

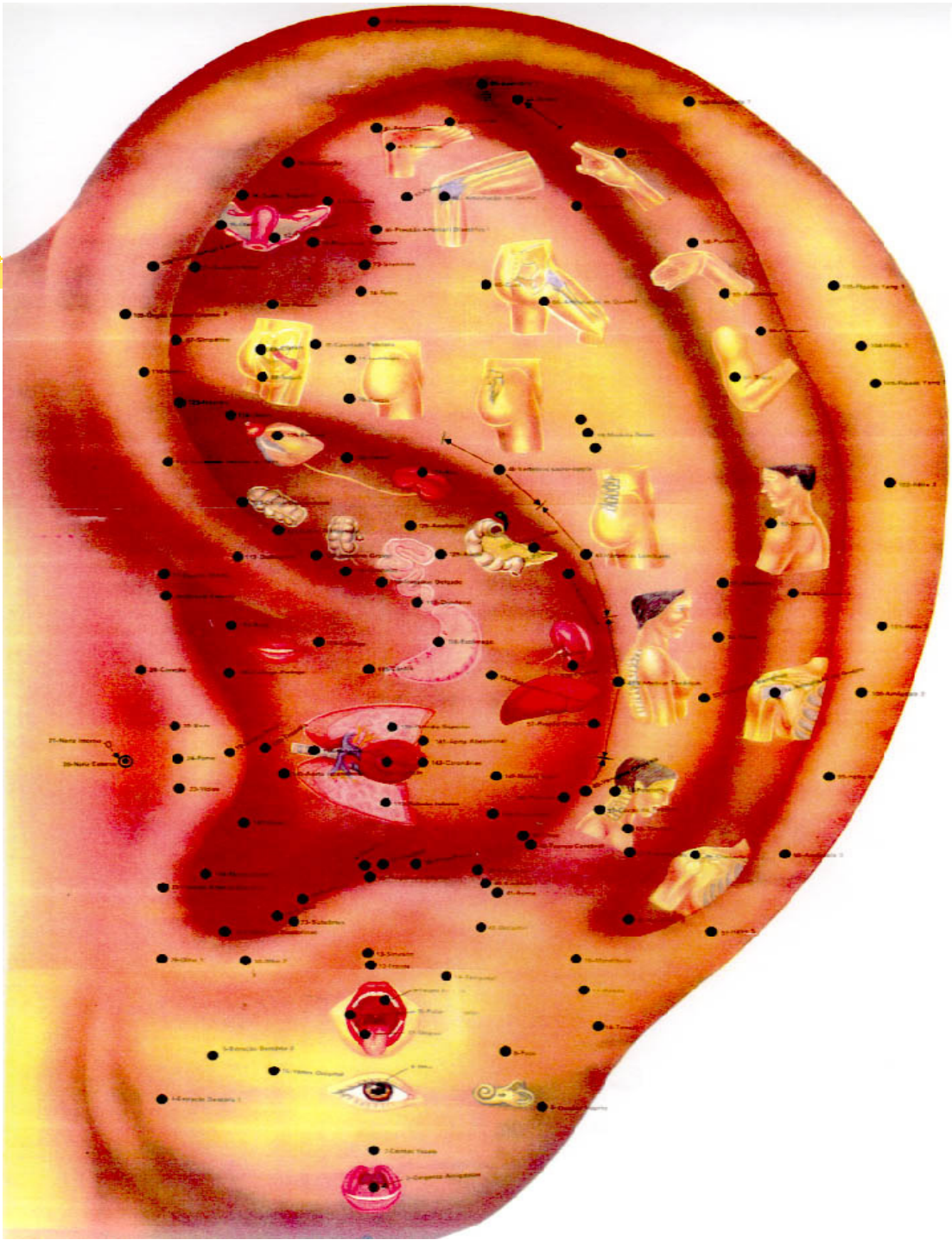
31. ART. DO JOELHO

32. LOMBOSSACRO

33. ABDOME

MAPA AURICULAR ESCOLA CHINESA





34. V. LOMBAR

35. ABDOME (1)

36. TÓRAX

37. SEIOS

38. PESCOÇO

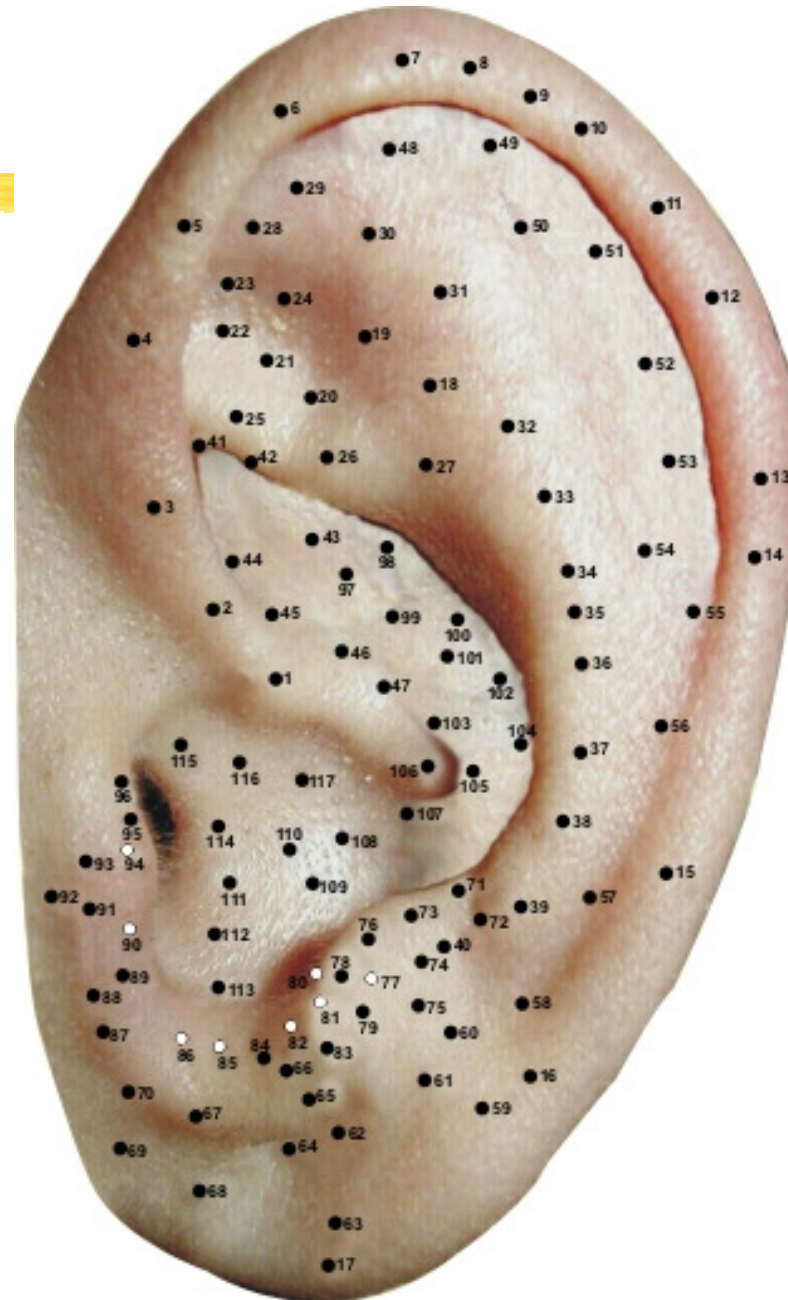
39. TIREÓIDE

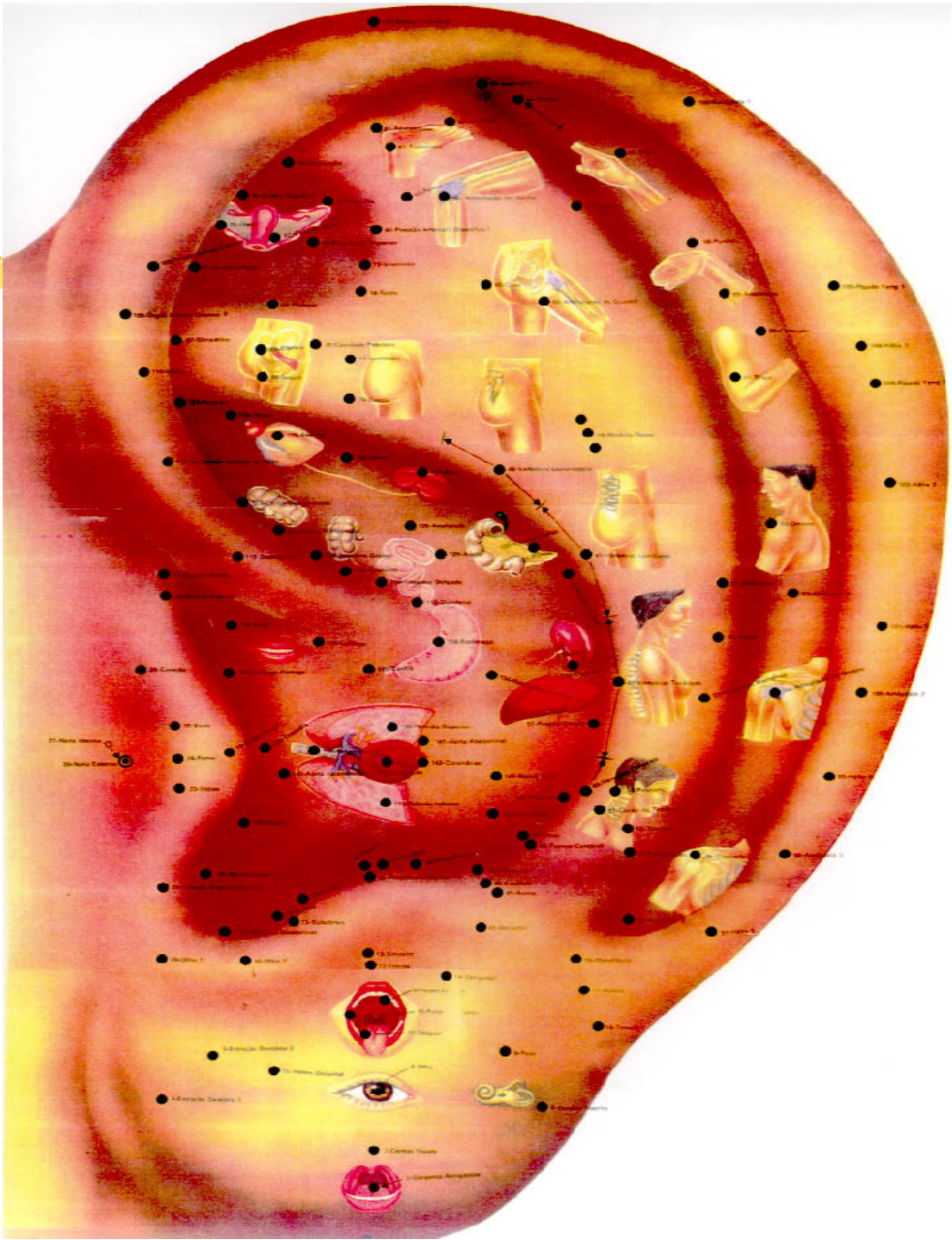
40. V. CERVICAL

41. S.N.V.

42. ISQUIO

MAPA AURICULAR ESCOLA CHINESA





PONTOS DO CANAL DA HÉLIX:

(11 pontos)

48. APÊNDICE (1)

49. DEDOS DA MÃO

50. ÁREA DE URTICÁRIA

51. PUNHO

52. COTOVELO

53. OMBRO

54. PAREDE ABDOME

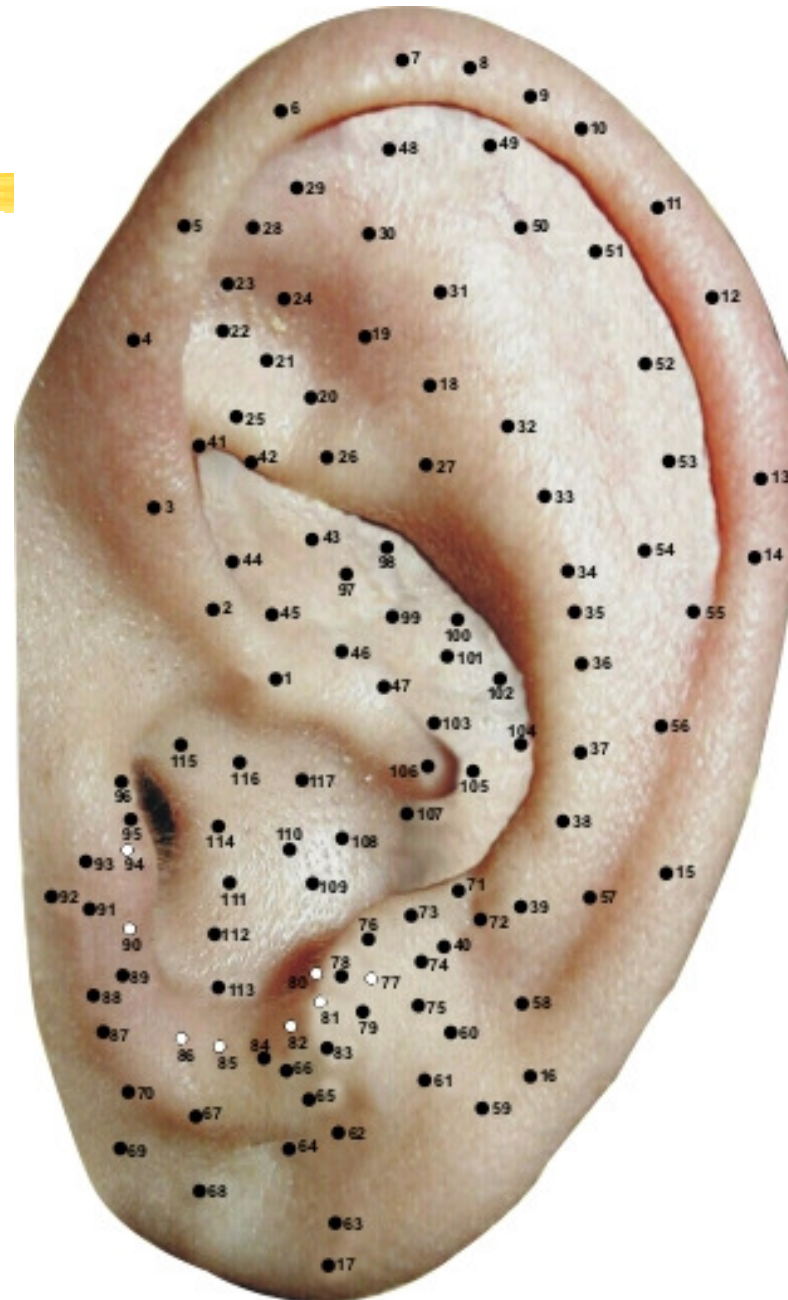
55. ART. DO OMBRO

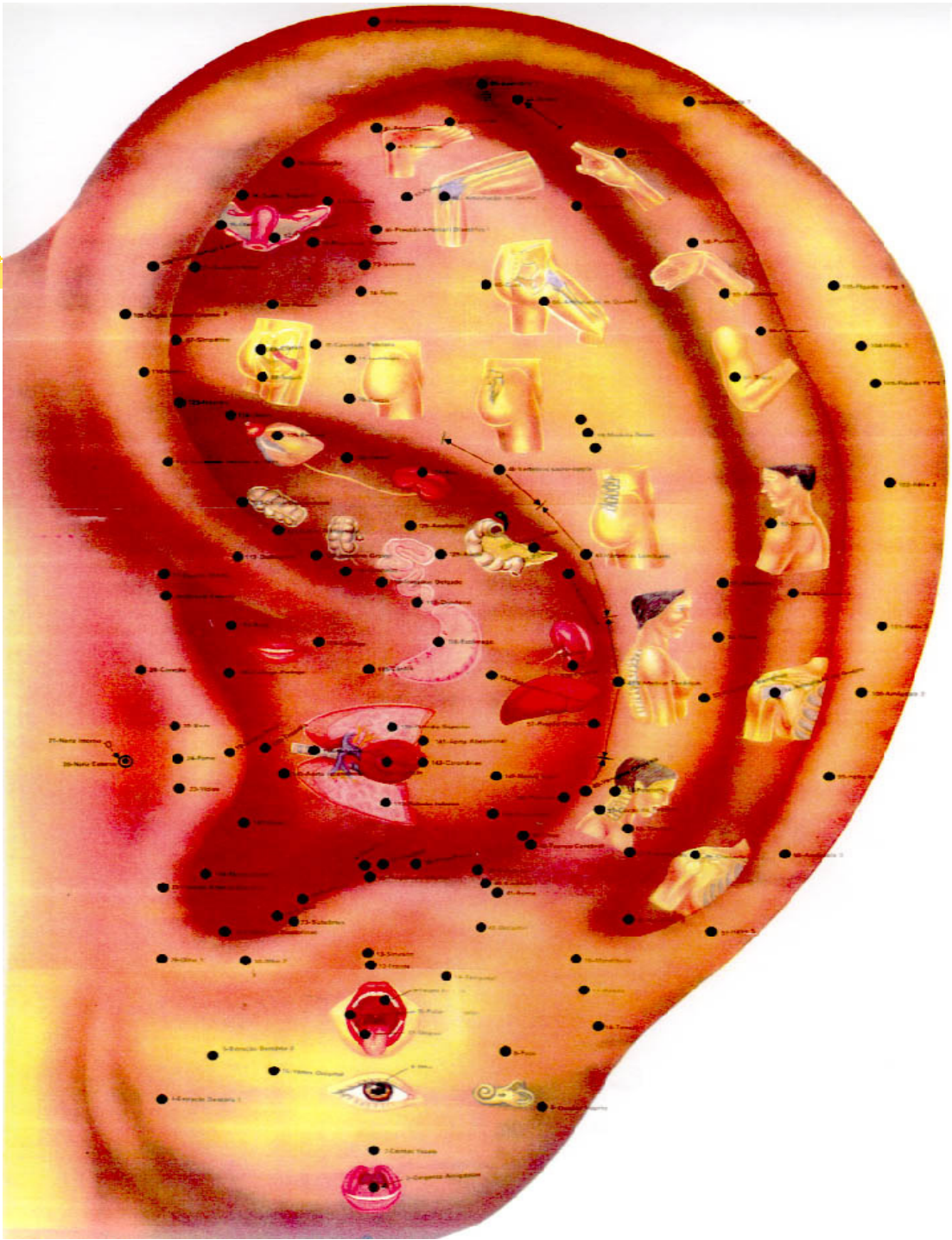
56. CLAVÍCULA

57. APÊNDICE (2)

58. NEFRITE

MAPA AURICULAR ESCOLA CHINESA





PONTOS DO LÓBULO:

(12 pontos)

59. OUVIDO INTERNO

60. MAXILAR INFERIOR

61. MAXILAR SUPERIOR

62. PALATO SUPERIOR

63. AMÍGDALA (4)

64. OLHO

65. LÍNGUA

66. PALATO INFERIOR

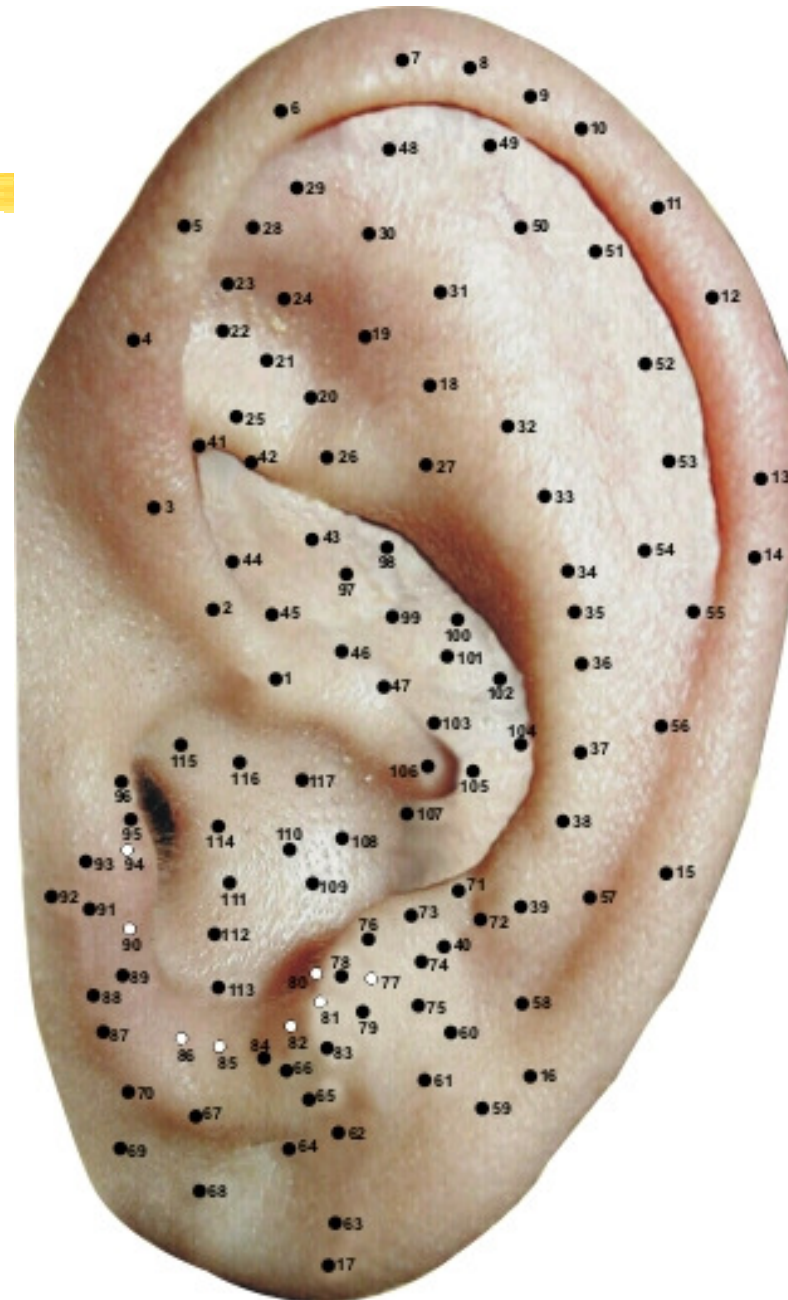
67. ANESTESIA DENTE (1)

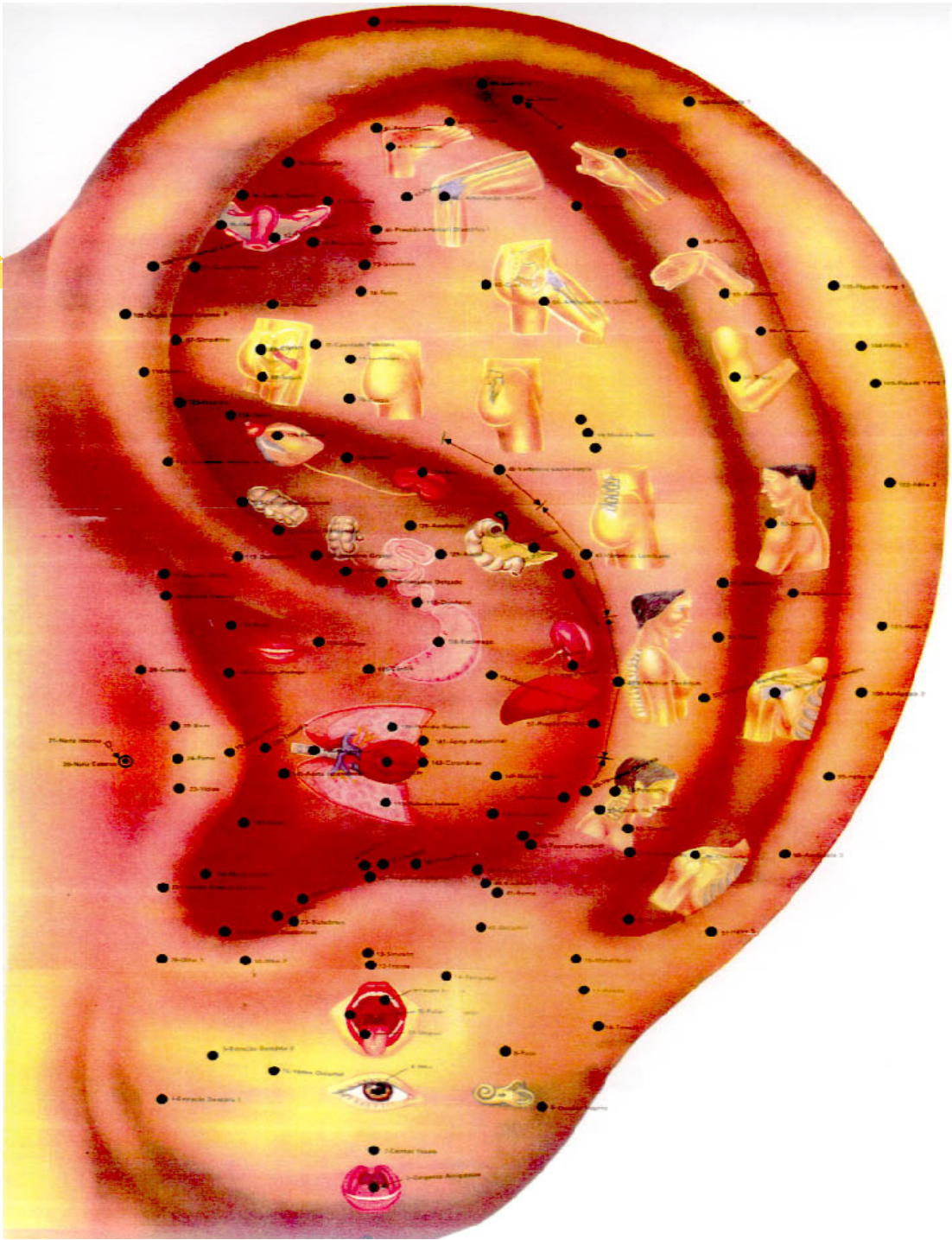
68. ANESTESIA DENTE (2)

69. NEURASTENIA

70. HIPOTENSOR

MAPA AURICULAR ESCOLA CHINESA





PONTOS DO ANTITRAGO:

(10 pontos)

71. TRONCO CÉREBRAL

72. FARINGE-DENTE

73. VERTIGENS

74. OCCIPITAL

75. VÉRTEX

76. CÉREBRO

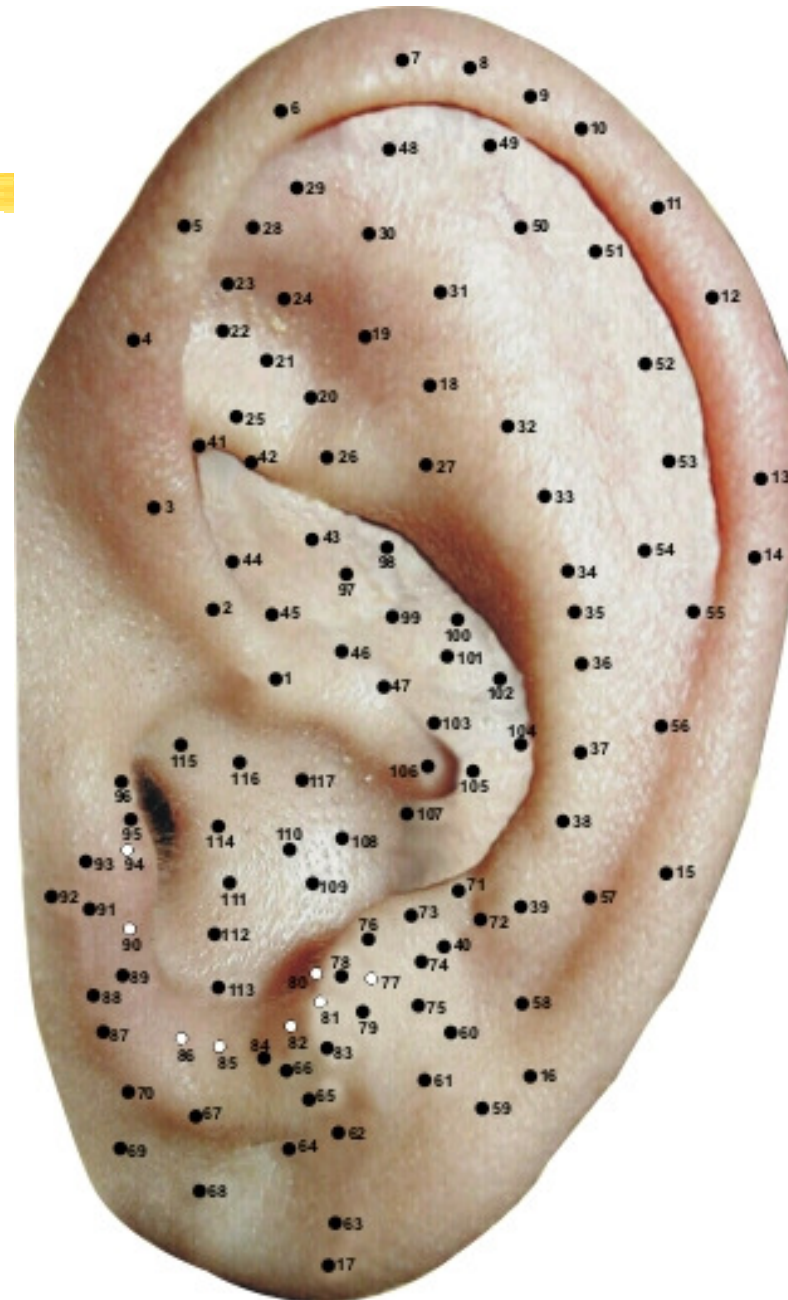
78. GLÂNDULA SALIVAR

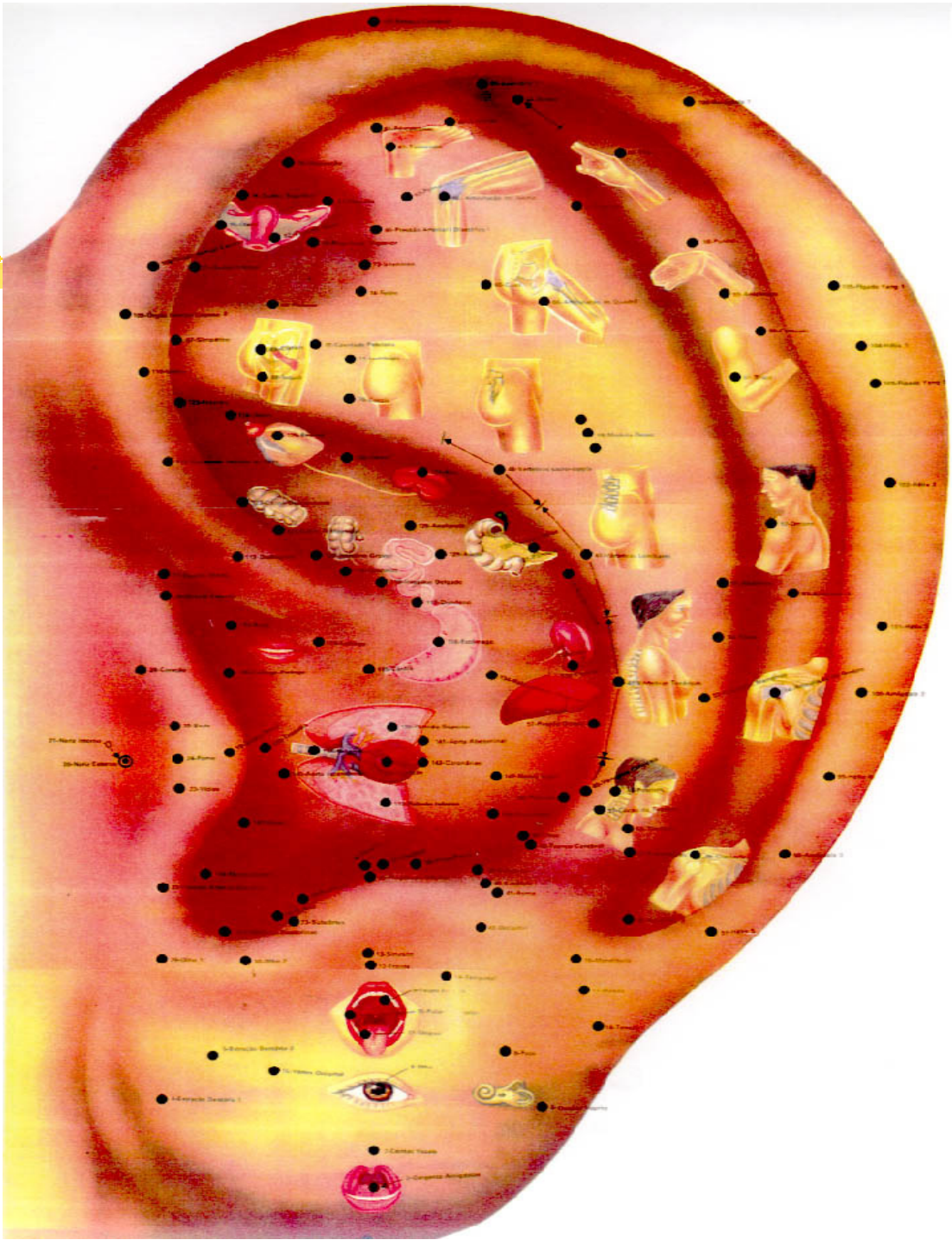
79. ASMA (1)

83. FRONTAL

84. OLHO (2)

MAPA AURICULAR ESCOLA CHINESA





PONTOS DO TRAGO:

(10 pontos)

87. OLHO (1)

88. HIPERTENSÃO

89. SUPRA-RENAL

90. FOSSA NASAL

91. FOME

92. NARIZ EXTERNO

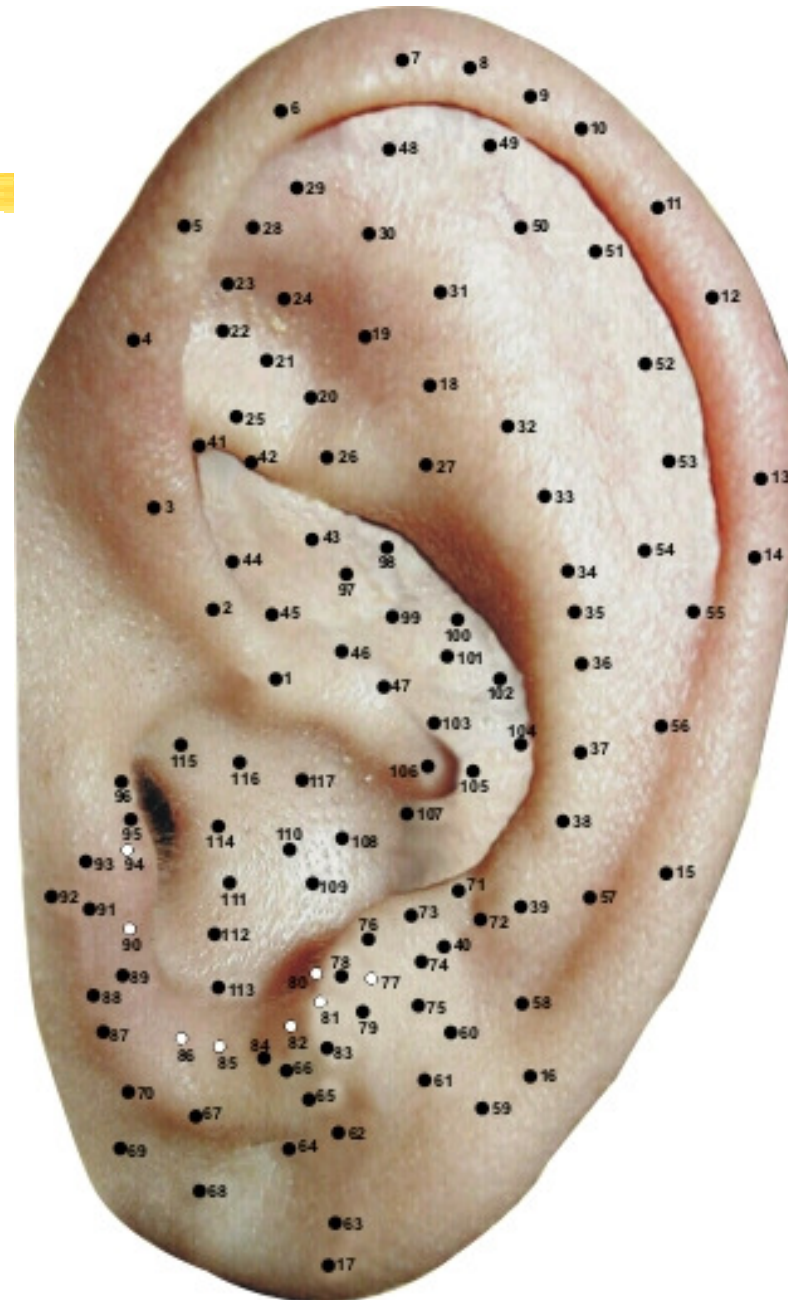
93. SEDE

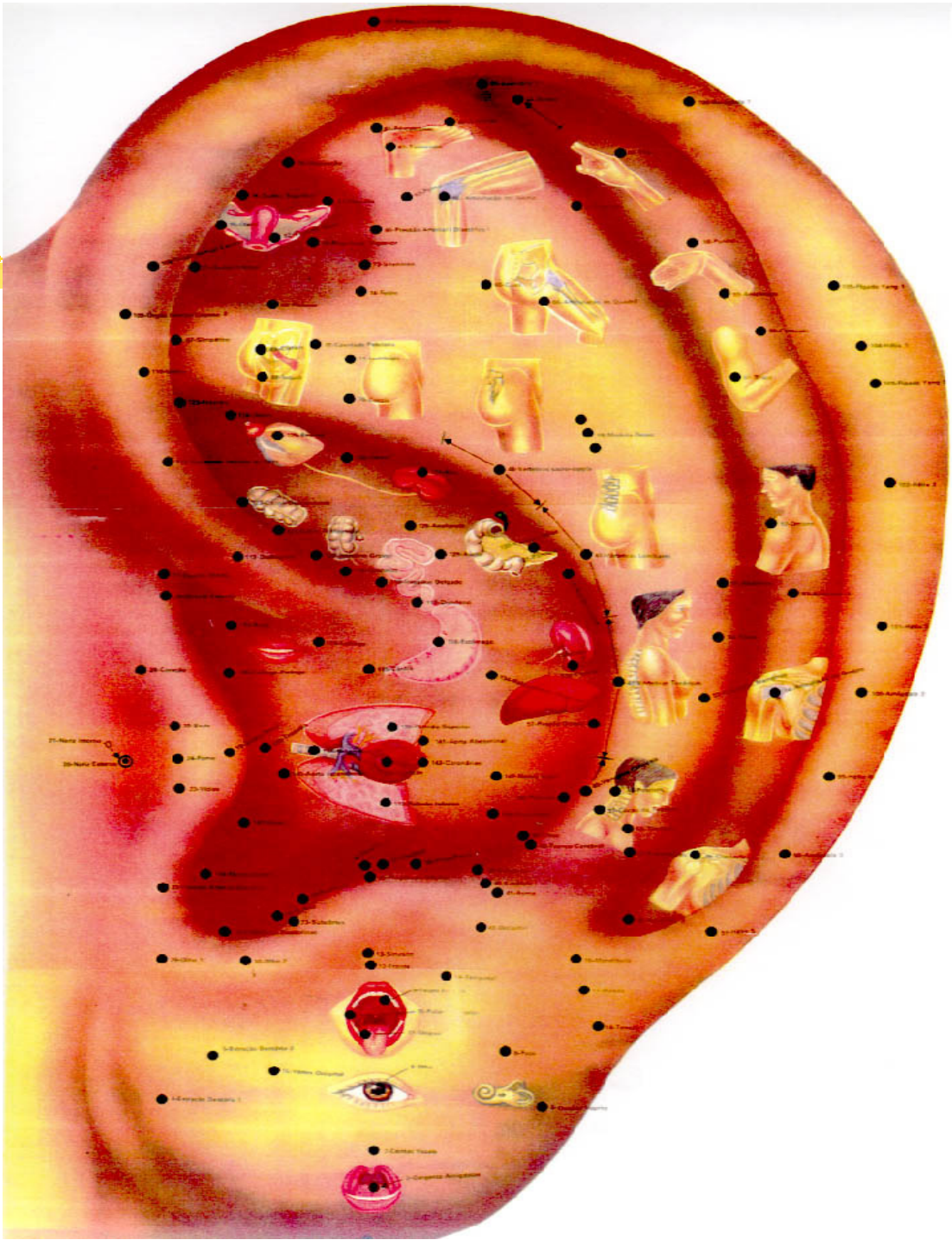
94. FARINGE

95. CORAÇÃO

96. ORELHA EXTERNA

MAPA AURICULAR ESCOLA CHINESA





PONTOS DA PAREDE INTERNA DO ANTITRAGO:

(6 pontos)

77. TESTÍCULO

80. HIPÓFISE

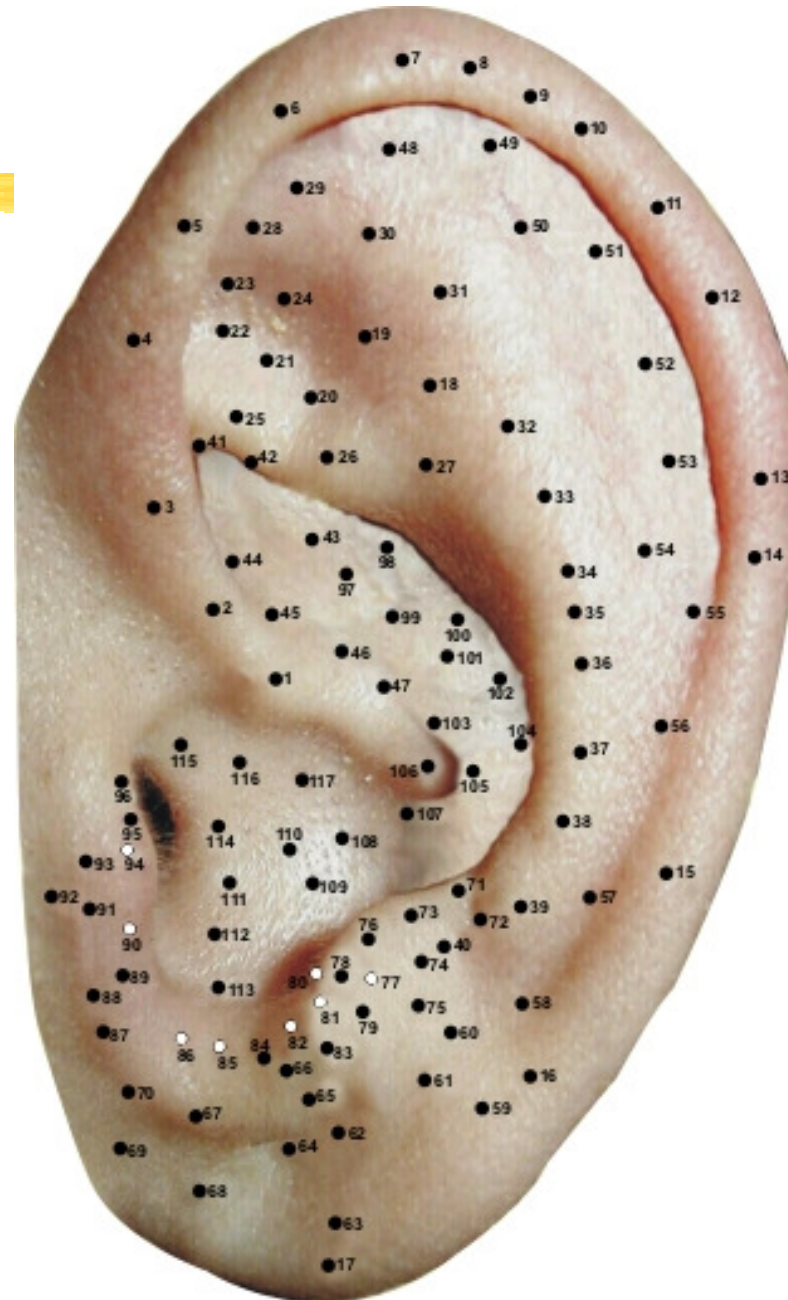
81. SUBCÓRTEX

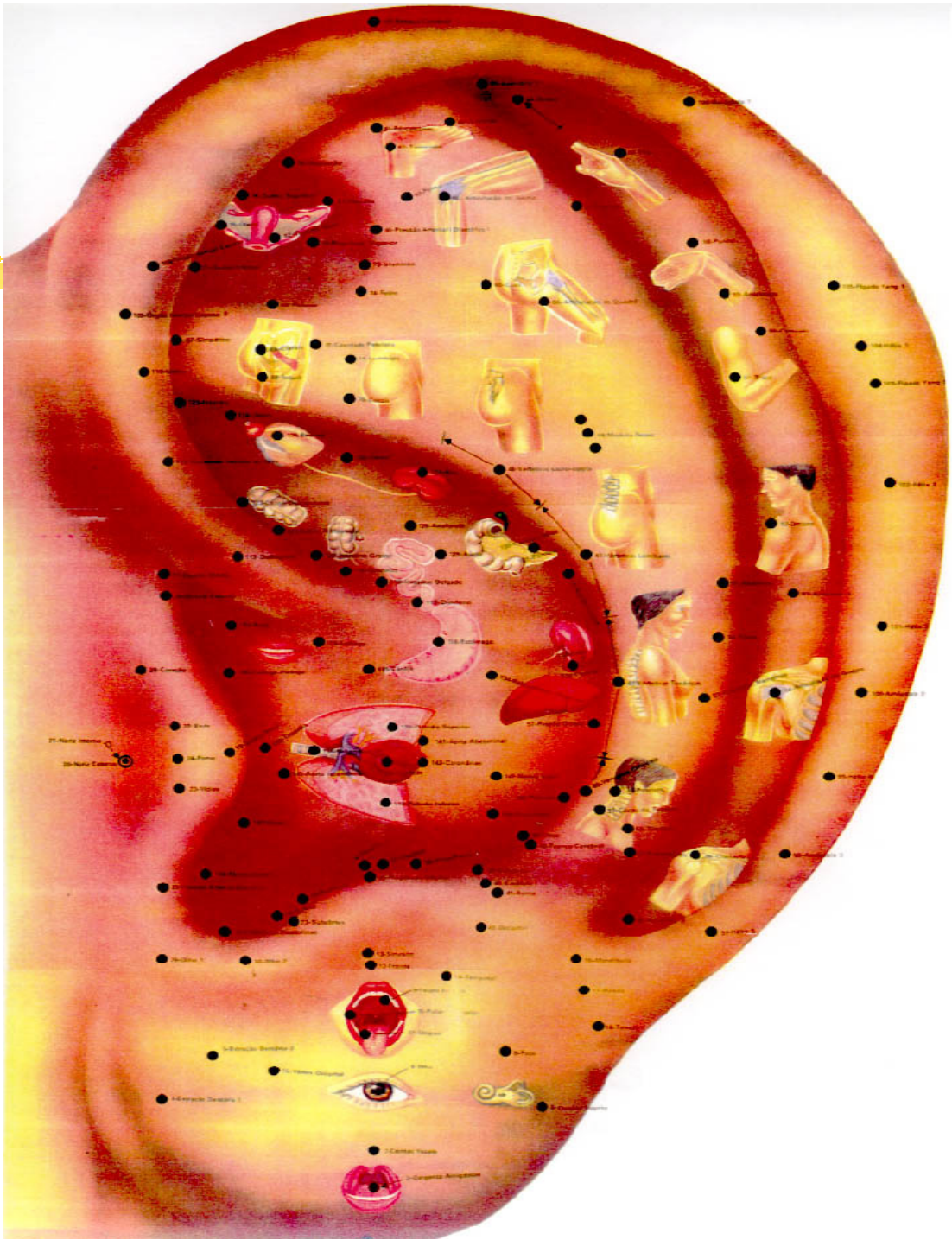
82. OVÁRIOS

85. SECREÇÃO GLANDULAR

86. ENDÓCRINAS

MAPA AURICULAR ESCOLA CHINESA





PONTOS DAS CONCHAS:

(25 pontos)

43. BEXIGA

44. PRÓSTATA

46. APÊNDICE

47. INT. DELGADO

97. URETER

98. RIM

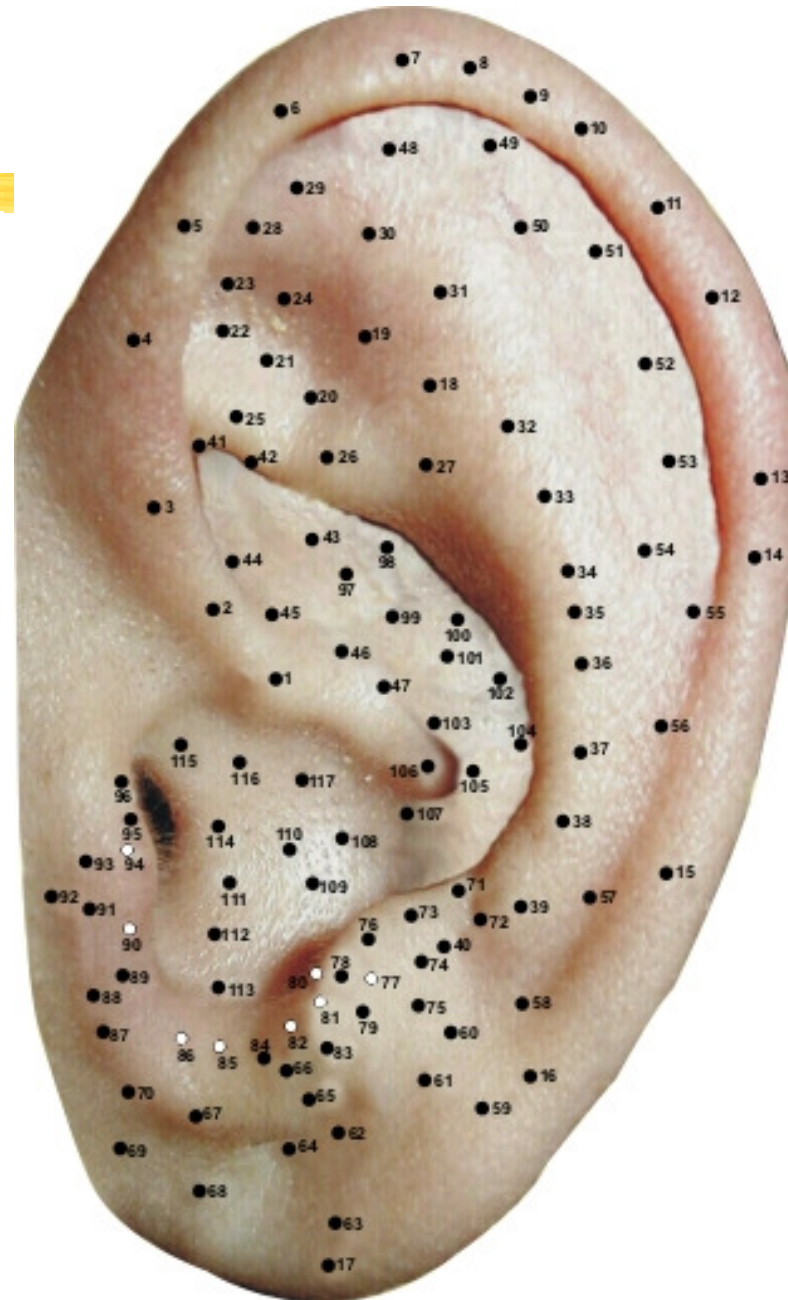
99. ALCOÓLICO

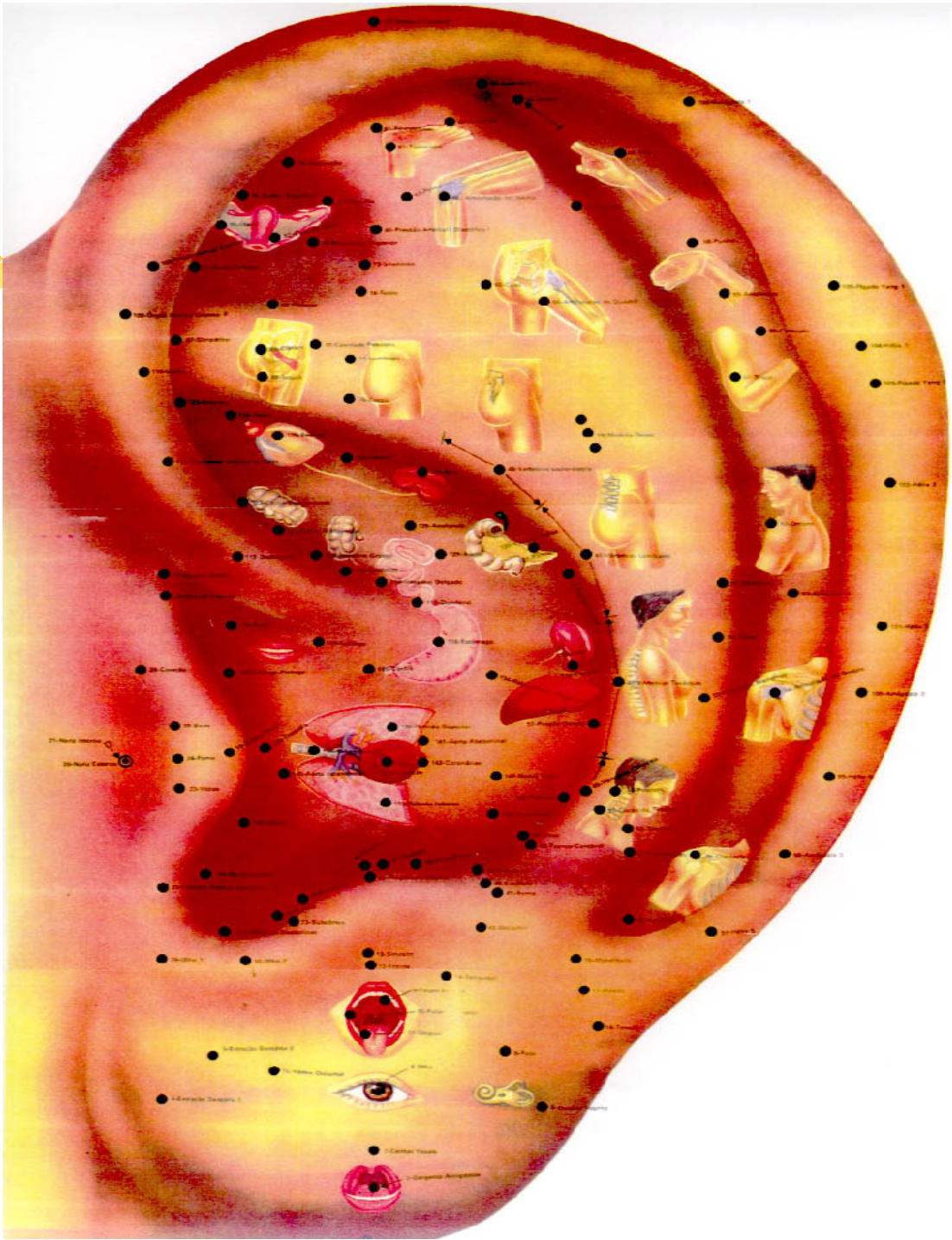
100. PÂNCREAS

101. VESÍCULA BILIAR

102. FÍGADO

MAPA AURICULAR ESCOLA CHINESA







103. DUODENO

104. BAÇO

105. ESTÔMAGO

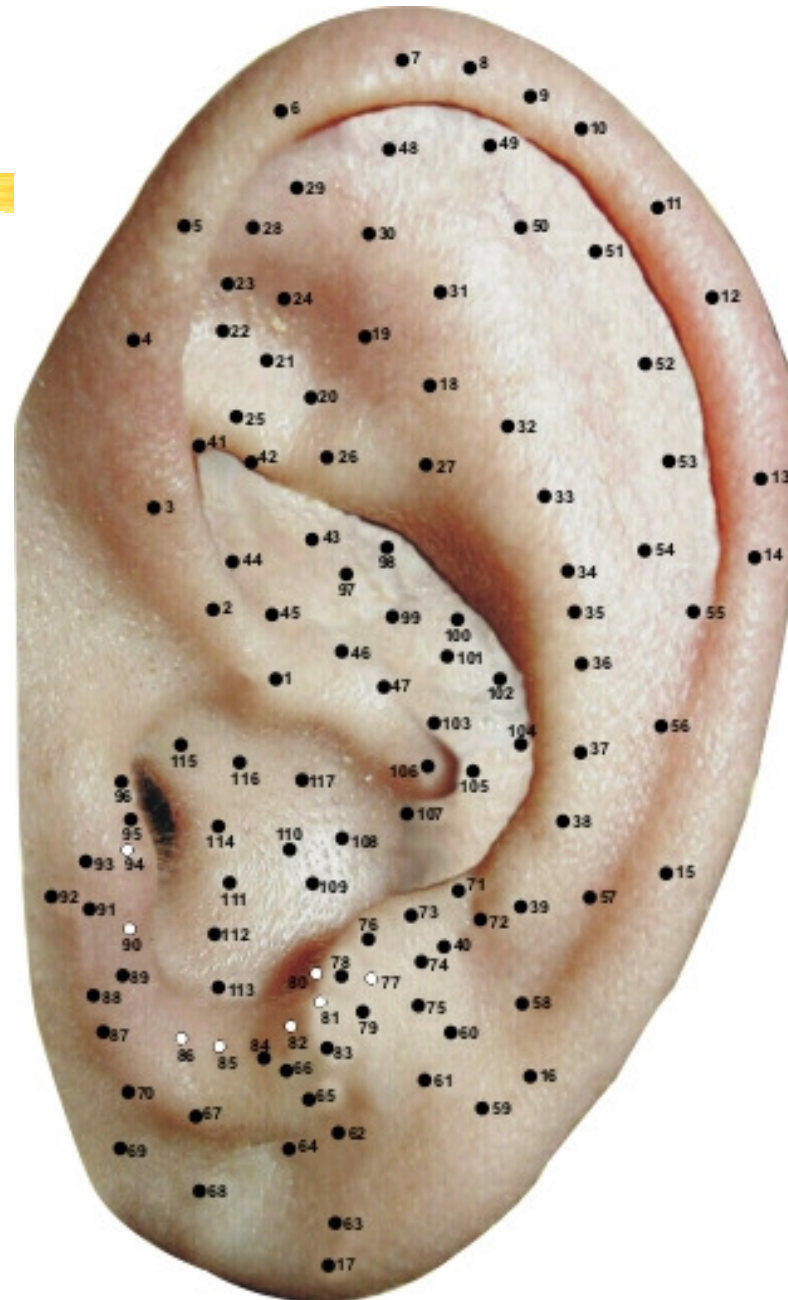
106. OLHO NOVO

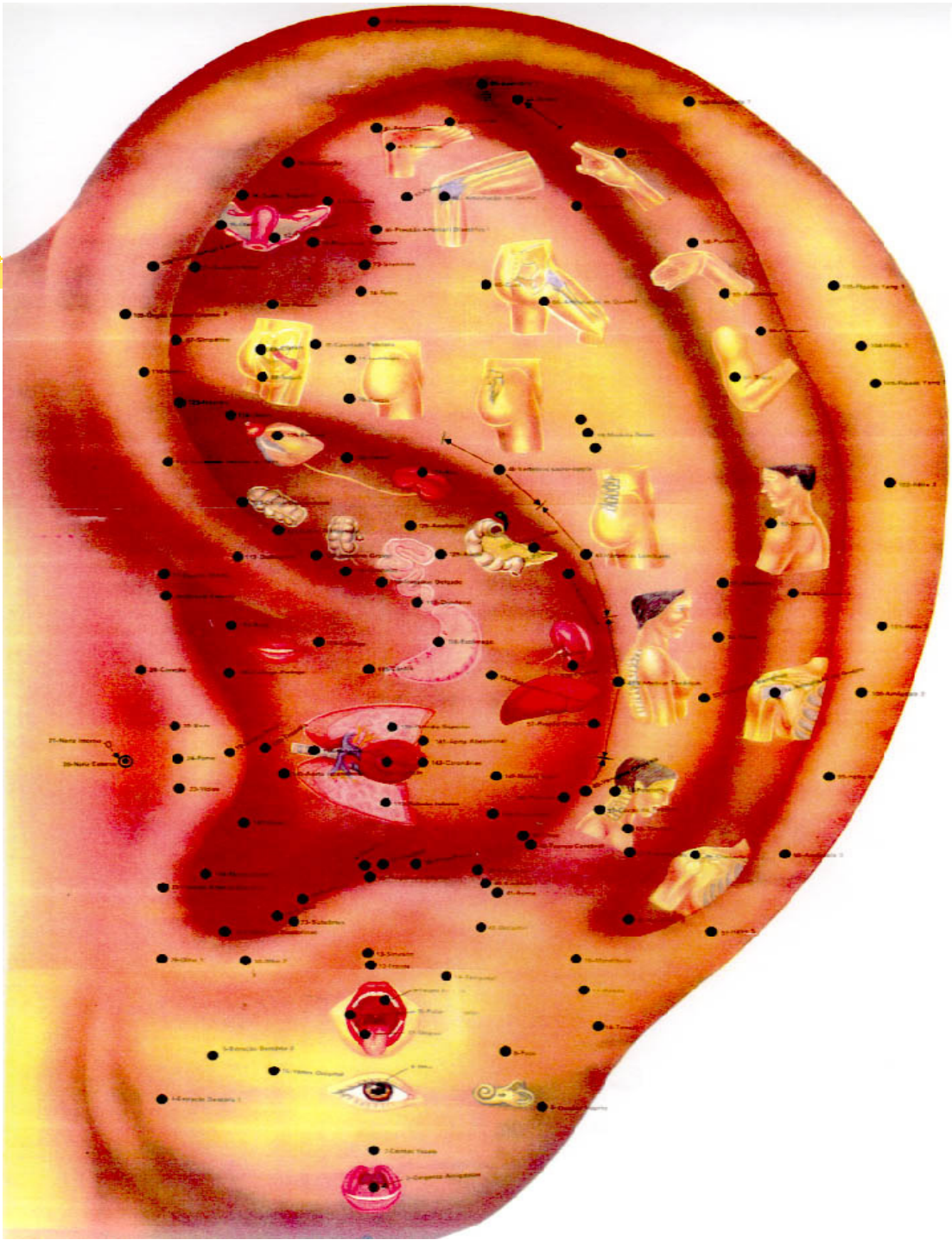
107. PILORO

108. PULMÃO

109. CORAÇÃO

MAPA AURICULAR ESCOLA CHINESA





110. BRÔNQUIOS

111. ABD. SUPERIOR

112. TRIPLO AQUECEDOR

113. TIREÓIDE

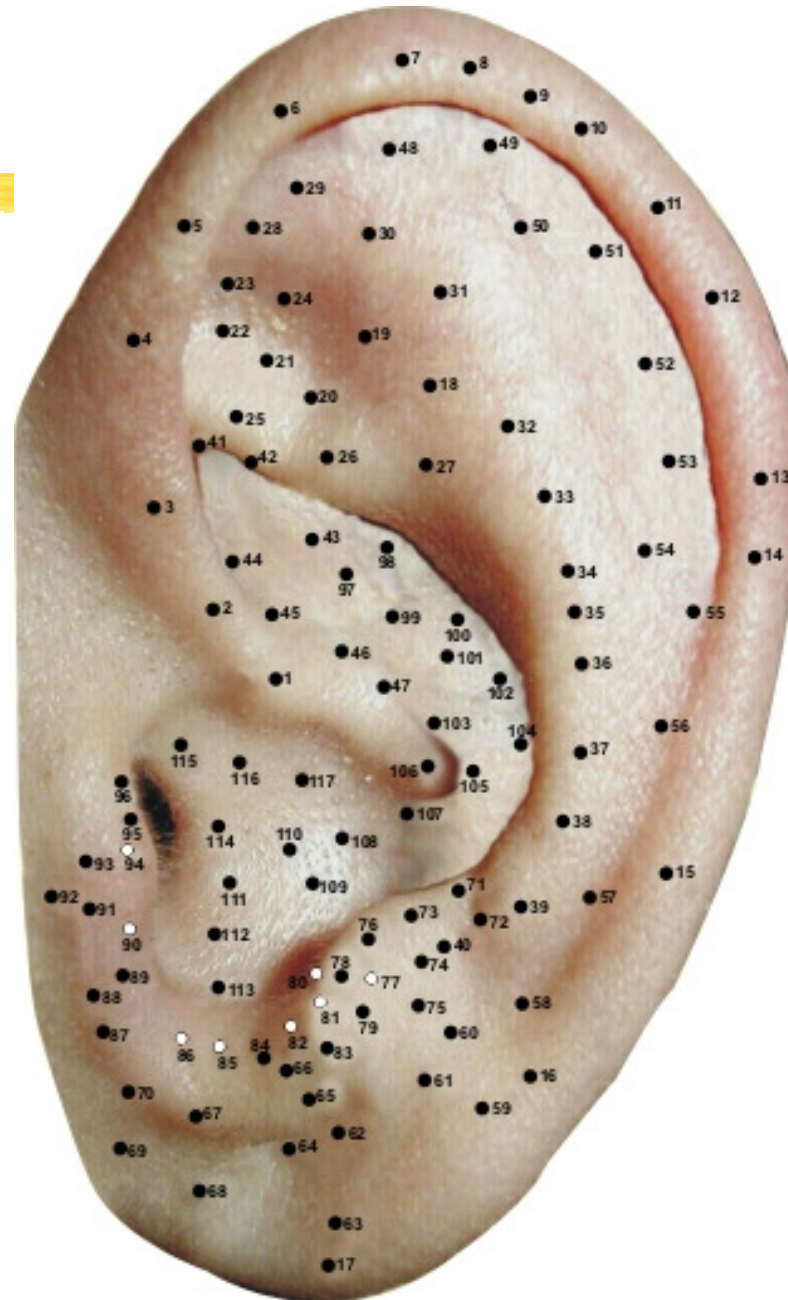
114. ABD. INFERIOR

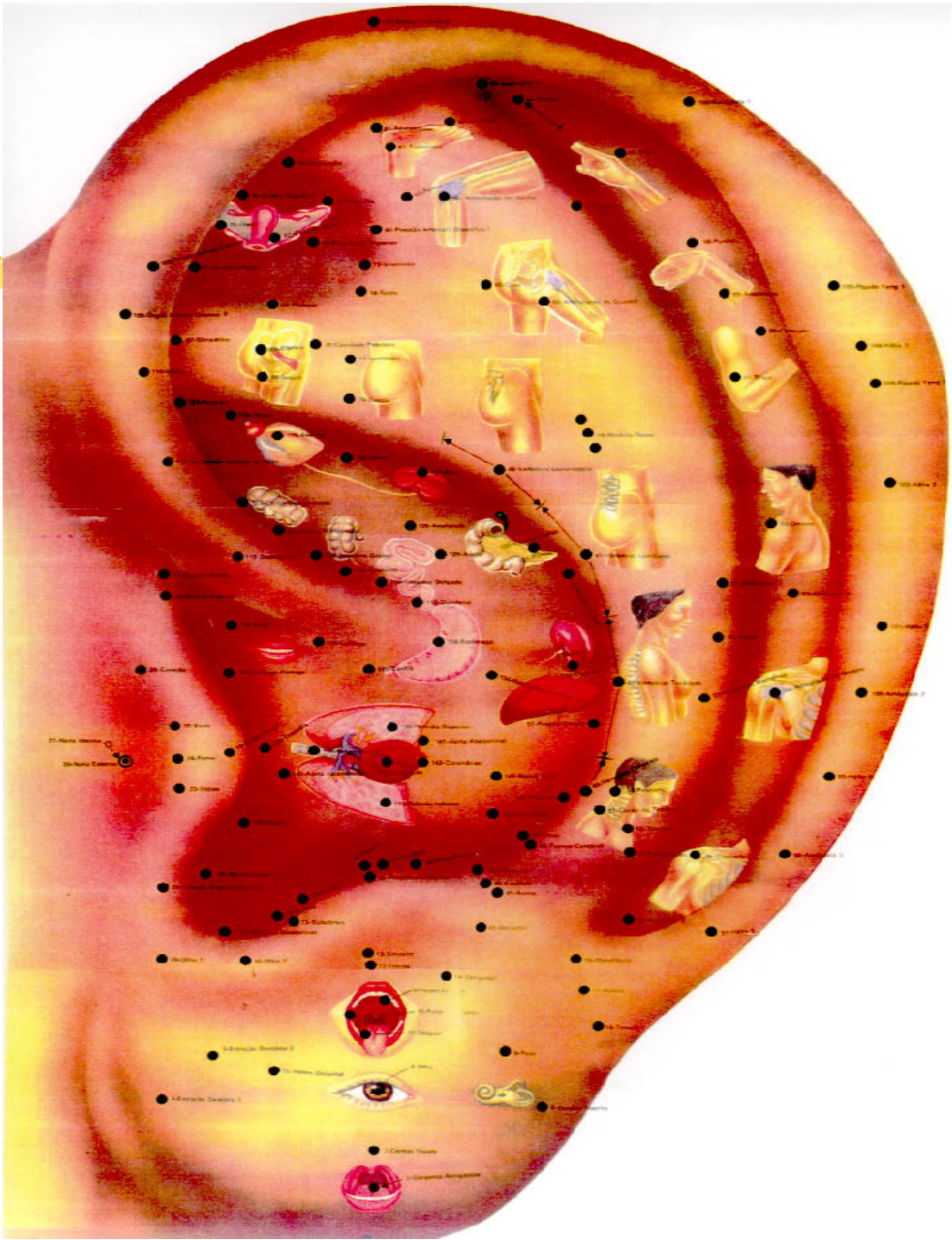
115. BOCA

116. CÁRDIA

117. ESÔFAGO

MAPA AURICULAR ESCOLA CHINESA

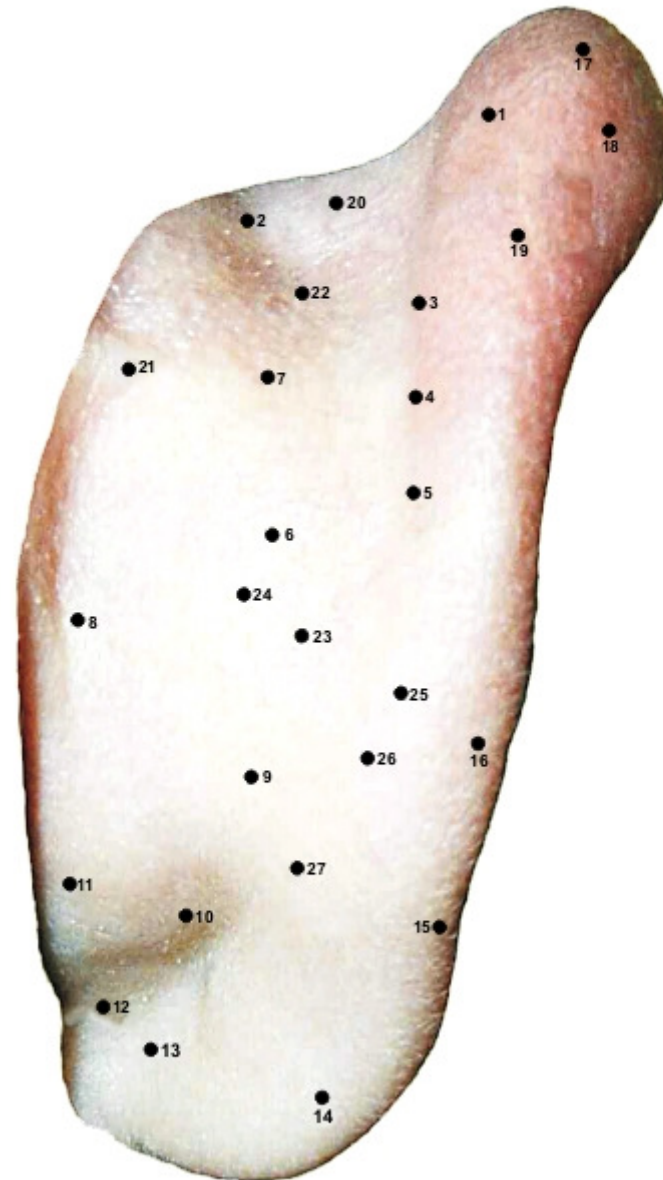






PONTOS POSTERIORES

MAPA AURICULAR ESCOLA CHINESA



1. MEDULA ESPINHAL

2. RAIZ DA ORELHA SUPERIOR

3. SULCO SUPERIOR

4. OLHO MÉDIO

5. OMBRO SUPERIOR

6. DORSAL

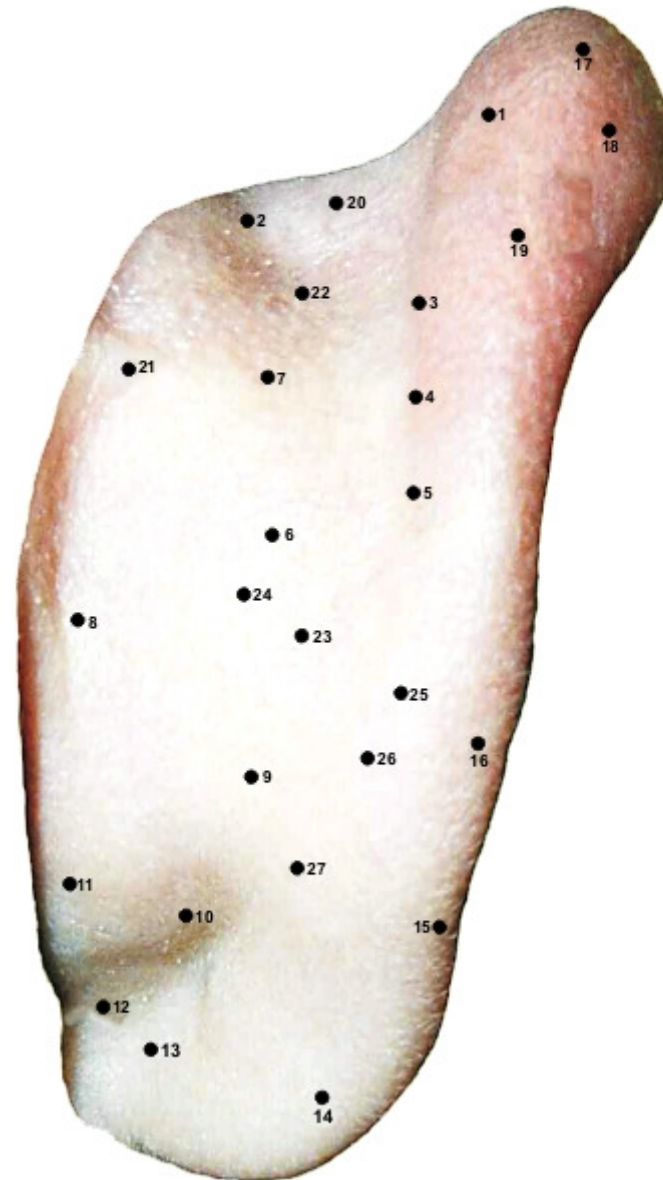
7. LOMBAR

8. VAGO

9. CERVICAL

10. MEDULA ESPINHAL

MAPA AURICULAR ESCOLA CHINESA



11. RAIZ DA ORELHA INFERIOR



12. ANALGESIA

13. ANSIEDADE

14. OUVIDO INTERNO

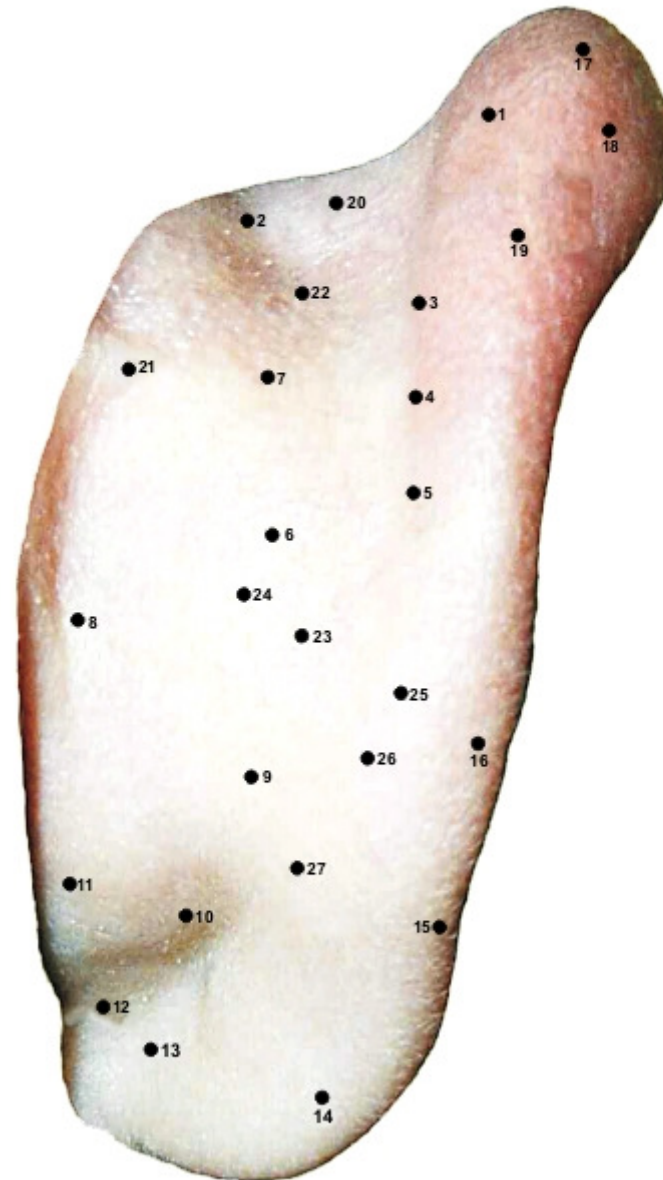
15. PÉRINIO

16. ASMA E TOSSE

17. ENCÉFALO

18. ANTIPIRÉTICO

MAPA AURICULAR ESCOLA CHINESA



19. TRONCO CEREBRAL

20. CEFALÉIA

21. TIMO

22. IMUNOLOGIA

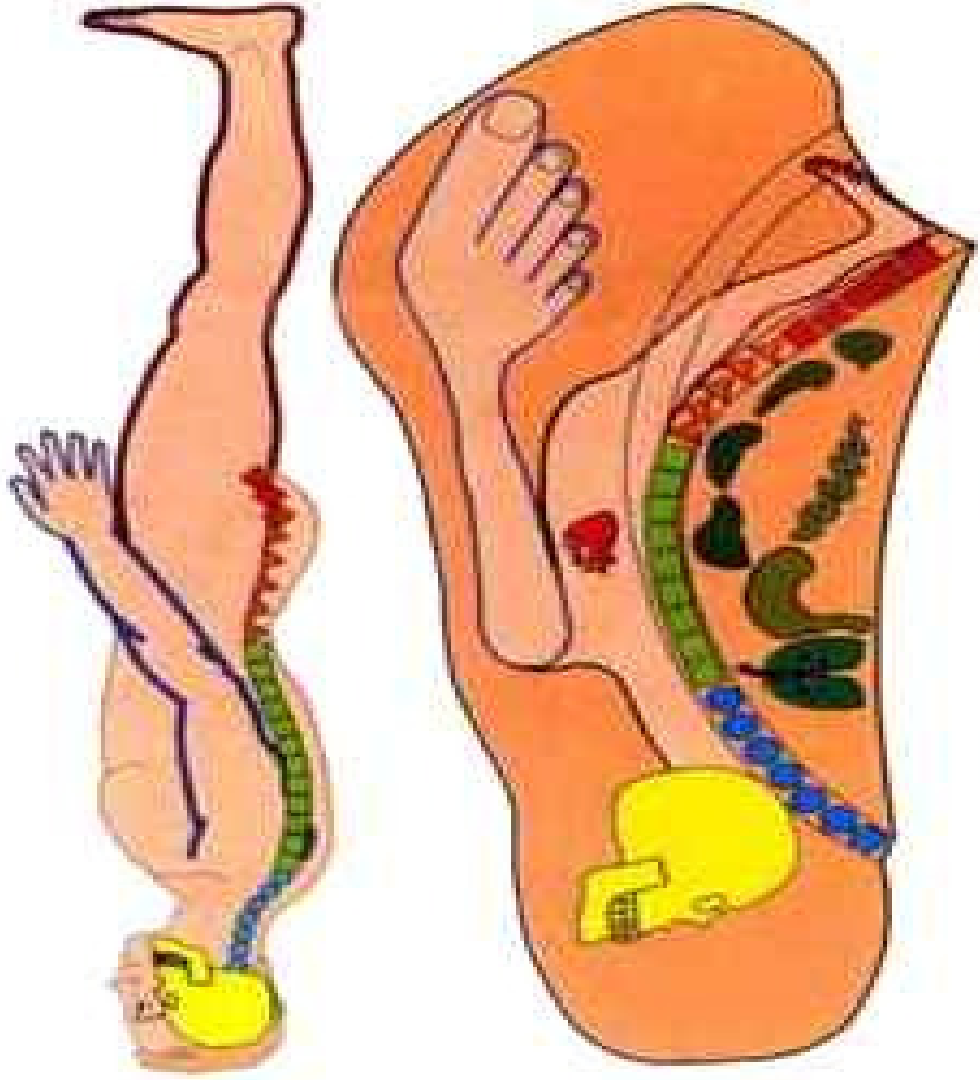
23. CORAÇÃO

24. ÚLCERA

25. APÊNDICE

26. APETITE

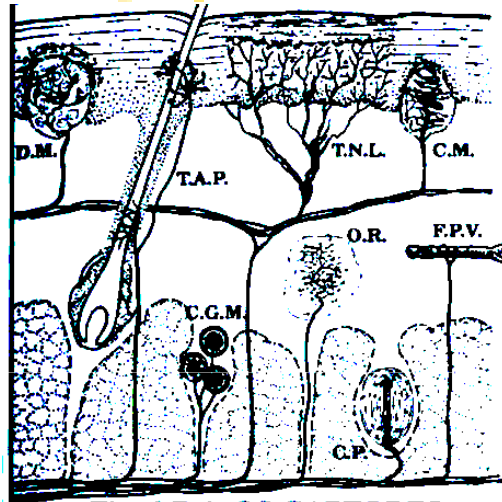
27. TIREÓIDE



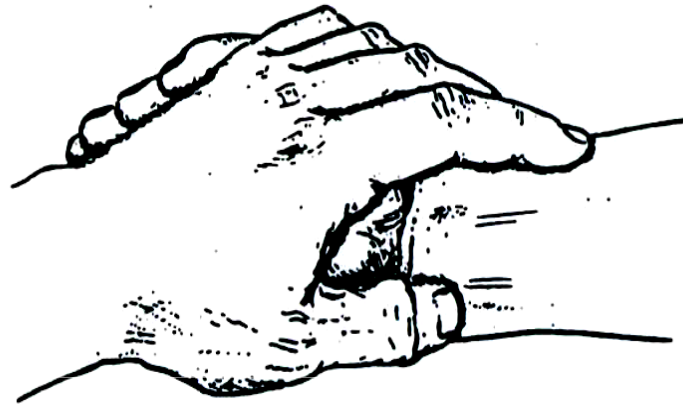
Cicatrices Patológicas:

 Cicatrices Tóxicas

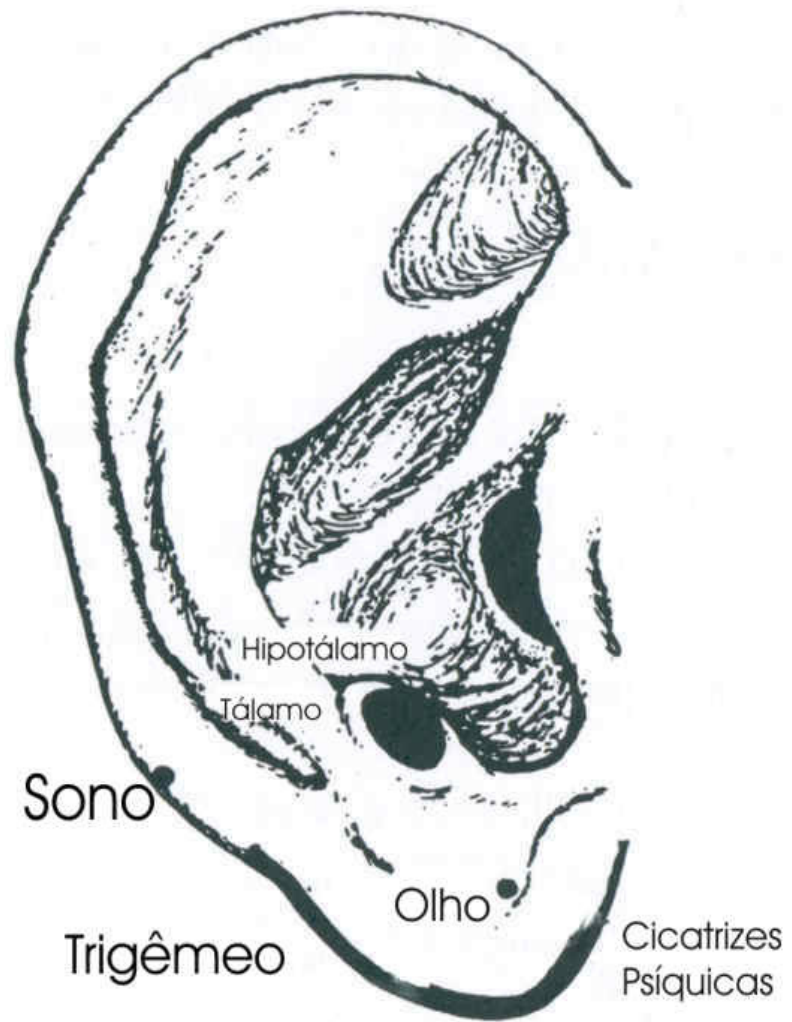
 Cicatrices Psíquicas



Os Captores Somestésicos Cutâneos



Tomada de Pulso



Ponto Lobular para Cicatrizes Psíquicas

Fenômeno de Fotopercepção Cutânea



- ⌘ Distúrbios de Lateralidade
- ⌘ Zonas de Fotopercepção Cutânea
(Frequências de Nogier)

